FERNANDO RÉBORA GUTIÉRREZ**
TEODORO CARRADA BRAVO**
JAVIER GARCÍA ZEPEDA****

PROTEINOSIS ALVEOLAR. CASO CLINICO PATOLOGICO*

LA PROTEINOSIS ALVEOLAR es un padecimiento pulmonar crónico, cuyo conocimiento es relativamente reciente, ya que apenas en 1958 Rosen, Castleman y Liebow[1], publicaron sus observaciones en 27 casos estudiados por ellos.

Anatómicamente se caracteriza este padecimiento por el depósito en las cavidades alveolares de los pulmones, de un material proteinoide de aspecto granuloso, rico en lípido y en cuyo interior se observan muy frecuentemente macrófagos en diferentes estadíos de lisis celular. Desde el punto de vista histoquímico, el material intraalveolar es positivo al reactivo de Schiff. Estudios más cuidadosos, efectuados por Rosen[2], tienden a demostrar que la substancia intraalveolar, es un mucopolisacárido rico en lipoides, de ahí que actualmente se considere como inapropiado el término de proteinosis[3].

Desde el punto de vista clínico se caracteriza, esencialmente por ser un padecimiento crónico, que se presenta en cualquier edad pero que afecta principalmente a personas adultas. Sin embargo, entre los 27 casos publicados primeramente se incluye un paciente de dos y medio años de edad. Posteriormente Rosen reportó un caso más de una niña de 7 años. Los síntomas principales, están constituídos por tos con expectoración de color amarillento, astenia, pérdida de peso y ocasionalmente fiebre

Las imágenes radiológicas que se han descrito, no son característi-

* Sanatorio de Huipulco. México 22, D. F.
** Jefe del Pabellón 5 del Sanatorio de Huipulco.
*** Unidad de Patología, Sanatorio de Huipulco.
**** Unidad de Patología, Sanatorio de Huipulco.

cas, pero lo que más frecuentemente se ha observado, son opacidades parahiliares bilaterales, que semejan a las del edema pulmonar.

Se han reportado algunos casos que han sufrido remisión tanto desde el punto de vista clínico como radiológico.

No se ha logrado identificar el o los agentes etiológicos, aunque se ha pensado en la participación de algunas substancias químicas inhalables de muy reciente uso; inclusive el mismo Rosen[2] ha pensado que la proteinosis sea una forma de respuesta pulmonar a una gran cantidad de agentes sensibilizantes. En ninguno de los casos estudiados se ha logrado aislar ningún germen que se considere como el agente productor, aunque en algunos casos se han identificado *Nocardia, Criptococcus* y *Aspergilus,* pero en estos casos en especial la presencia de dichos hongos se han considerado como invasión secundaria[4, 5, 6].

Las pruebas de funcionamiento respiratorio, han reportado disminución, ligera de la capacidad respiratoria máxima y discreta insuficiencia pulmonar restrictiva. En algunas ocasiones las pruebas funcionales han demostrado alteraciones que sugieren fuertemente la existencia de bloqueo alveolo-capilar, muy semejante a lo que se observa en la fibrosis intersticial difusa[1, 6, 7, 8].

Además de los 27 casos de Rosen y colaboradores han aparecido otras muy numerosas comunicaciones de la entidad que nos ocupa en otras partes del mundo[6, 7, 8, 9, 10, 11, 12, 13, 14, 15, 16].

En la presente publicación, se describe un caso de proteinosis alveolar, el primero publicado en México, que consideramos de interés por tener características histológicas muy peculiares.

RESUMEN CLÍNICO

I. G. L., sexo femenino, de 17 años, estudiante, originaria de Chihuahua, Chih. que ingresó al Sanatorio de Huipulco el 22-I-63.

Inició su padecimiento 4 meses antes de su ingreso con tos, por accesos, que se exacerbaba con el decúbito dorsal, molestia que le desapareció un mes después con tratamiento no especificado, estuvo asintomática durante 15 días al cabo de los cuales, nuevamente reapareció el síntoma, esta vez más intenso, llegando en ocasiones a ser emetizante y que se acompañó de fiebre no cuantificada y diaforesis abundante, dos meses después del principio de su padecimiento presentó disnea de grandes esfuerzos, a su ingreso mostraba la sintomatología anotada anteriormente. En el interrogatorio por aparatos y sistemas, únicamente reportó dolores vagos en las articulaciones de las rodillas y tibiotarsianas.

Como síntomas generales presentó, fiebre, astenia, adinamia y pérdida de 3 Kg. de peso.

Temp. 36° C. — Pulso 88 x Min. — T. A. 90/60.

En la exploración física, se encontró cianosis labial y auricular.

El tórax de forma y volumen normales, la amplexión y amplexación disminuídas en ambos hemitórax, las vibraciones vocales normales. Los ruidos respiratorios normales. Se observó una red vascular superficial visible en todo el tórax. En aparato cardiovascular, acentuación y desdoblamiento del segundo ruido pulmonar. En miembros superiores, dedos hipocráticos y cianosis distal. El resto de la exploración no dió datos patológicos.

Se le practicaron los siguientes estudios de laboratorio que resultaron dentro de límites normales o negativos: Reacciones de Mantoux, histoplasmina y coccidioidina, examen general de orina, química sanguínea, tiempo de sangrado y coagulación, examen coproparasitoscópico y una citología hemática que reportó: Eritrocitos 6,090,000, Hematocrito 59, hemoglobina en gramos 18.8%. Leucocitos 11,600, estando la cuenta diferencial dentro de límites normales. El estudio electrocardiográfico mostró un trazo que sugirió hipertrofia del ventrículo derecho y probable hipertrofia del ventrículo izquierdo. El estudio radiográfico (fig. 1) mostró áreas de opacidad pequeñas irregularmente distribuídas en ambos pulmones, con tendencia a ser más importantes a nivel del hilio derecho (fig. 1).

Evolución y tratamiento. Ingresó con el diagnóstico de un padecimiento pulmonar difuso bilateral, de etiología por determinar, se le dió tratamiento a base de I. N. H. como profiláctico, y en vista de no tenerse diagnóstico preciso el 15-III-63, se intervino quirúrgicamente para la toma de biopsia, durante el acto operatorio, el cirujano describió el pulmón duro con múltiples nodulaciones pequeñas y que en el momento de la sutura escapaba del parénquima pulmonar un material de aspecto purulento.

La evolución post-operatoria, fue satisfactoria y se inició tratamiento a base de fibrinolíticos, con lo que la enferma mejoró mucho tanto desde el punto de vista clínico como radiológico.

Estudio anatomopatológico. La biopsia estuvo constituída por un pequeño fragmento de pulmón, que medía 2 x 1 cms. era de color rosado y macroscópicamente no mostraba alteraciones, exceptuando la salida de un material de aspecto mucoide en la superficie de los cortes.

Microscópicamente, (fig. 2) se observaron los alveolos ocupados por un material eosinófilo, granuloso, con tendencia a formar grumos y en cuyo seno había algunos macrófagos deformados. Las paredes alveolares mostraban discreto engrosamiento a base de tejido conjuntivo joven. Con tinciones especiales, se demostró que el material intraalveolar era intensamente positivo al reactivo de Schiff.

Con las alteraciones observadas y sobre todo debido a la positividad del material intraalveolar al reactivo de Schiff, se hizo el diagnóstico de proteinosis alveolar.

COMENTARIO.

La proteinosis alveolar es una enfermedad que se puede incluir dentro de los padecimientos pulmonares bilaterales difusos, poco se sabe de su etiología y se ha invocado la inhalación de productos usados en nuevas industrias. Los casos hasta ahora descritos son relativamente recientes, ya que hasta 1958 no se había descrito ningún caso con alteraciones semejantes.

En nuestro caso y después del diagnóstico histopatológico, se hizo un interrogatorio intencionado, con el objeto de investigar la exposición a algunos de los agentes considerados como agentes etiológicos, con resultados negativos.

Un aspecto importante en nuestro estudio y que ya ha sido descrito por otros autores como Rosen[2] y Carabasi y Barta[17] es la asociación de las alteraciones propias de la proteinosis, a lesiones semejantes a las que se observan en la fibrosis intersticial difusa. El hecho de que no se conozca la etiología de la fibrosis intersticial difusa ni la de la proteinosis, sugiere la posibilidad expuesta por Rosen[2] de que en ambos padecimientos se traten de una respuesta inespecífica del pulmón.

RESUMEN.

Se presenta un caso de proteinosis alveolar, el primero publicado en México, se revisa la literatura al respecto y se soncluye que en vista de que no se ha demostrado un agente etiológico definido, es probable, como ya ha sido señalado que posiblemente este padecimiento sea consecuencia de una respuesta pulmonar inespecífica a numerosos agentes etiológicos.

SUMMARY

The first published case in Mexico of alveolar proteinosis is presented. Literature to this respect was reviewed. It is concluded, because there is not an etiologic agent, that this disease probably is a result of a non specific response to numerous etiologic agents.

REFERENCIAS

1. Rosen, S. H., Castleman, S. y Liebow, A. A.: *Pulmonary Alveolar Proteinosis.* New England. J. Med. 258: 1123, 1958.

2. Rosen, S. H.: *Pulmonary Alveolar Proteinosis*. Arm. For. Med. J. 1507, 1960.
3. Lull, G. F. Jr., Beyer, J. C., Maier, J. C. y Morss, D. F. Jr.: *Pulmonary Alveolar Proteinosis*. Amer. J. Roent. 82: 76, 1959.
4. Burbank, B., Morrione, T. G. y Cutler, S. S.: *Pulmonary Alveolar Proteinosis and Nocardiosis*. Amer. J. Med., 28: 1002, 1960.
5. Anderson, B. R., Ecklund, R. E. y Kellow, W. F.: *Pulmonary Alveolar Proteinosis with Systemic Nocardiosis* J. A. M. A. 174: 28, 1960.
6. Sieracky, J. C., Horn, R. C. y Kay, S.:*Pulmonary Alveolar Proteinosis, Report of three cases*. Ann. Intern. Med. 51: 729, 1959.
7. Frainow, W., Catchcart, R. T., Kirshner, J. J. y Taylor, R. C.: *Physiologic and Clinical Aspects of Pulmonary Alveolar Proteinosis*. Ann. Intern. Med. 52: 1177, 1960.
8. Frainow, W., Catchcart, R. T. Kirshner, J. J. y Taylor, R. C.: *Pulmonary Alveolar Proteinosis a Correlation of Pathological and Physiological Findings, in a Case Followed with Serial Lung Biopsies*. Am. J. Med. 28: 258, 1960.
9. Hall, G. P. H.: *Pulmonary Alveolar Proteinosis*. Lancet. 1: 1383, 1960.
10. Williams, G. E., Medley, D. R. y Brown, R.: *Pulmonary Alveolar Proteinosis*. Lancet. 1: 1385, 1960.
11. Bianco, S. y Tomatis, L.: *Proteinosi Alveolare Pulmonare. Descrizione di un Caso*. Pathologica. (Génova). 52: 85, 1960.
12. Van Gool, J.: *Pulmonaire Alveolaire Proteinose*. Folia Med. Neerl. 1: 180, 1958.
13. Mc. Cowell, C., Williams, S. E. y Hinds, J. R.: *Pulmonary Alveolar Proteinosis*. Australian Anna. Med. 8: 137, 1959.
14. Oka, S., Kanagami Nasu, S., Miyakawa, D., Seda, D., Koika, T. y Handa, T.: *Pulmonary Alveolar Proteinosis*. Amer. Rev. Resp. Dis., 83: 678, 1961.
15. Taxay, E., Montgomery, R. y Wildish, D.: *Studies of Pulmonary Alveolar Microlitiasis and Pulmonary Alveolar Proteinosis*. Amer. J. of Clin. Pathol. 34: 532, 1960.
16. Angulo, A. y Rodríguez, C.: *Proteinosis Alveolar Pulmonar*. Rev. Tis. Neum. Venezuela 3: 11, 1961.
17. Carabasi, R. J. y .Barta, L. L.: *Atypical Pneumonitis with Intersticial Fibrosis. An Unusual Case of Receivihg Prolonged Corticoesteroid Therap. Pulmonary Alveolar Proteinosis*. Dis. Chest. 36: 209, 1959.

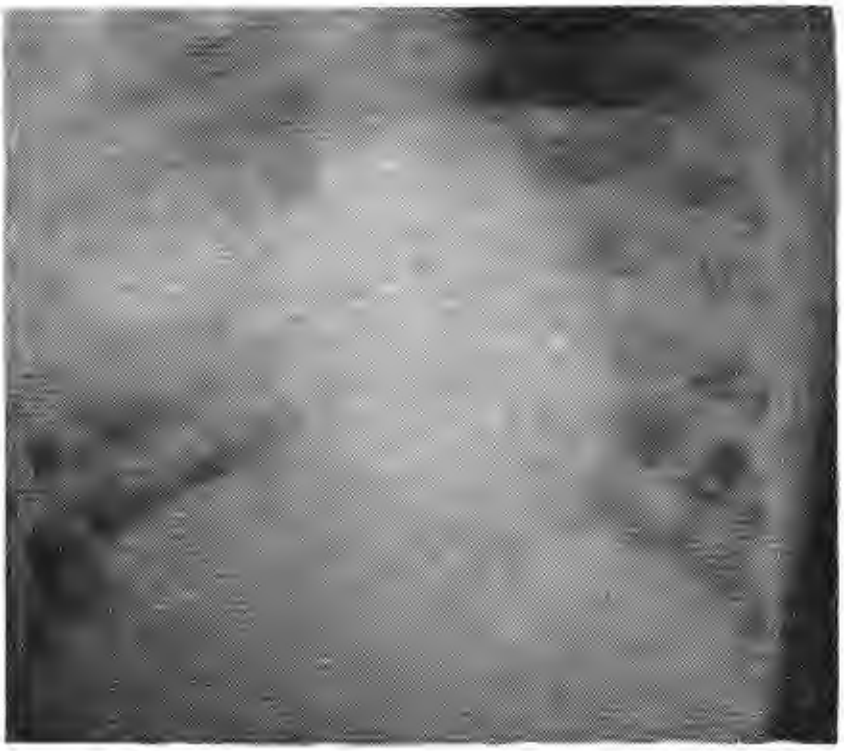

Fig. 1. Se observa un fino moteado de bordes difusos difusamente distribuídos en ambos campos pulmonares, y una zona de condensación homogénea de bordes difusos en hilio pulmonar derecho

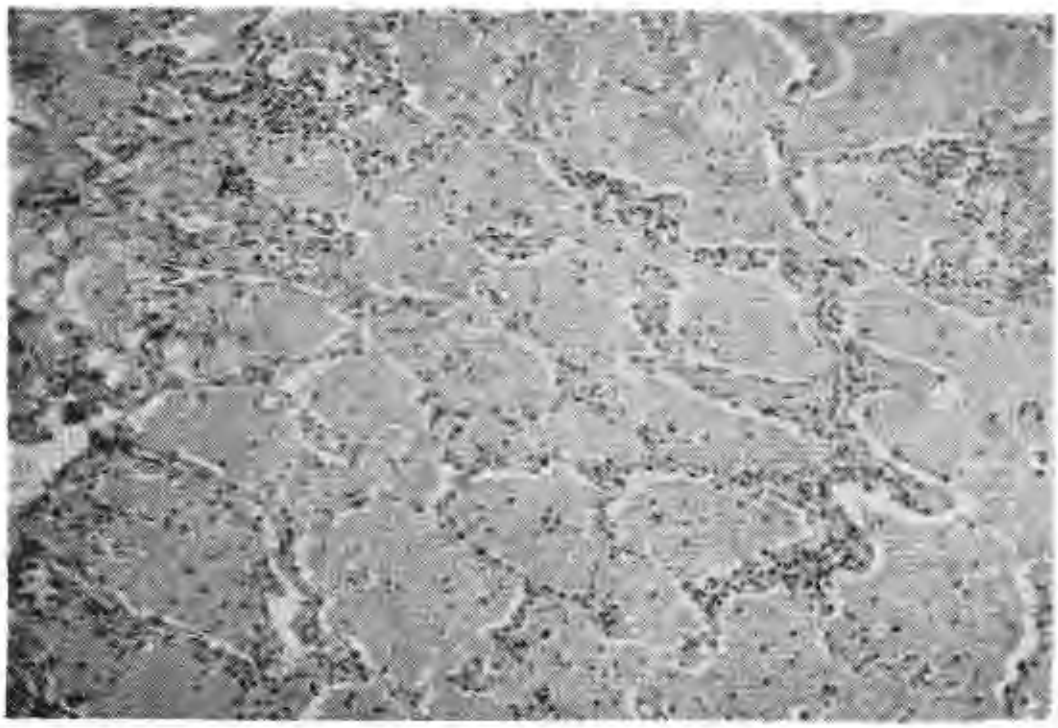

Fig. 2. Se observan los alveolos ocupados por material amorfo, entre el cual existen algunos macrófagos. Este material se tiñó intensamente con tinción de Schiff