Neoplasia cervical temprana *

Dra. Patricia Alonso* *
Dra. Nassira Martínez**

Resumen

En la presente revisión monográfica de las neoplasias cervicales tempranas se hace énfasis en que el conocimiento cada día más completo en cuanto a grupos de riesgo, etiología, morfología, procedimientos terapéuticos, etc. deben ser los objetivos inmediatos que todo gineco obstetra debe perseguir, ya que la conducta biológica de las lesiones que preceden a la neoplasia invasora, olvidadas a su evolución natural, tarde o temprano se transformarán en una lesión que al rebasar la membrana basal del epitelio, será capaz de diseminarse por vía sanguínea y linfática. Se describen algunos factores virales como el Herpes virus genital tipo **II (HVG-2)** *y el virus del Papiloma humano que pueden ser identificados en el material de estudio citológico e histológico y que desempeñan un importante papel en la etiología de la enfermedad.*

Actualmente el problema de cáncer del cuello uterino sigue siendo uno de los mayores con que se enfrenta la Oncología Ginecológica, sobre todo en un país que como el nuestro tiene población de alto riesgo.

Sin embargo y a pesar de que todos los días se siguen viendo pacientes con tumores en estados clínicos muy avanzados; la práctica del estudio citológico rutinario en mujeres de alto riesgo que se lleva a cabo a través de las grandes instituciones de salud o a nivel de la práctica privada[9] descubre cada día más un número importante de estas lesiones incipientes; que al ser tratadas adecuadamente darán la salud a la paciente que porta esta enfermedad. Por otro lado también se debe considerar lo que potencialmente puede significar en ahorro para estas instituciones el dar tratamientos curativos por medio de métodos poco costosos y nada agresivos, a diferencia

*Trabajo presentado en el curso: "Oncología para el gineco-obstetra" durante el VIII Congreso Mexicano de Ginecología y Obstetricia. Junio de 1982.

**De la Unidad de Patología de la Facultad de Medicina UNAM y el Hospital General de México, México D.F.

del tratamiento de los casos avanzados, que es muy agresivo, más costoso y con relativa frecuencia no llegan a prolongar la vida de la paciente.

Precisamente por esta situación, el conocimiento cada día más completo en cuanto a grupos de riesgo, etiología, morfología, procedimientos terapeúticos y en fin el esclarecimiento y comprensión de esta entidad debe ser un objetivo inmediato[9].

Desde la década de los 50s y aún antes se sabía de la existencia de lesiones que precedían a la neoplasia invasora y estas lesiones fueron catalogadas o identificadas con variados nombres como: cánceres mínimos, lesiones premalignas o precancerosas, displasias de diversas graduaciones de acuerdo con la intensidad de los cambios morfológicos, así como las clases de Papanicolaou (Clases III), con lo que el esclarecimiento de estas lesiones no podía llevarse a cabo.

Richart y colaboradores[9 6] entre otros encararon el problema desde un punto de vista más objetivo, penetrando y analizando la conducta biológica de estas lesiones y concluyeron que las displasias de cualquier graduación así como el caracinoma in situ son una sola enfermedad que olvidada a su evolución natural, tarde o temprano se transformará en una lesión que al rebasar la membrana basal del epitelio, será capaz de diseminarse por las vías sanguíneas y linfáticas que han quedado a su alcance.

Durante mucho tiempo se trató de predecir en función de la imagen morfológica la evolución de las lesiones que involucran el epitelio; si podrían permanecer como tales, evolucionar o involucionar, ignorándose con esta posición eminentemente errónea la conducta biológica de esta enfermedad [2 3].

Se sabe ciertamente que las lesiones de orden displásico anteceden al carcinoma in situ y que la mayoría de los carcinomas invasores han sido precedidos por carcinomas in situ[6].

Los estudios de Richart que abarcan, conducta celular en cultivo de tejidos, analisis cromosómicos, examen de contenido de ácidos nucleicos, así como ultraestructura y que fueron efectuados en toda esta gama de lesiones, demostraron que no es posible hacer una separación solamente con el análisis morfológico; conducta que ya ha sido comprobada por sinnúmero de autores los cuales en seguimiento de casos han demostrado que la evolución, puede ser lenta, pero que es paulatina hacia carcinomas invasores si estas lesiones se dejan a su libre desarrollo[12].

Los epitelios como el que recubre el cérvix humano poseen un promedio de recambio celular muy rápido, recambio que se lleva a cabo por la duplicación de células germinales o células madres, en la profundidad del mismo; que al duplicarse dará una célula con características tales que podrá crecer y madurar constituyendo el espesor del epitelio, pero que es incapaz de reproducirse; y por una célula similar a la que le dió origen y la que se reproducirá constantemente a lapsos perfectamente conocidos, pero que no llega a madurar, por lo que ayudará también a perpetuar la integridad del tejido.

Si ocasionalmente, en mujeres de alto riesgo, estas células se ven expuestas a agentes irritativos que pueden producir cambios de la estructura cromosómica y de la información genética como lo pueden hacer los agentes virales; o en general substancias carcinógenas, las células pueden sufrir cambios importantes en su desarrollo con lo que su conducta será totalmente diferente a la normal como lo señala Cairns[4] ya que la duplicación de las

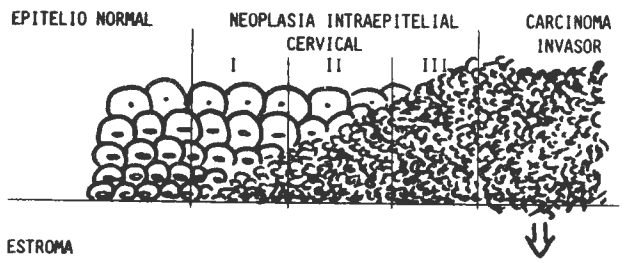

FIGURA 1.- LOS CAMBIOS CELULARES EN LA NEOPLASIA INTRAEPITELIAL CERVICAL, VAN DE LA PROFUNDIDAD A LA SUPERFICIE.

células germinales en lugar de dar lugar a dos células con dos destinos ó líneas de conducta totalmente diferentes como lo son en la normalidad, las pierden por lo que ambas conservarán la característica de seguir reproduciéndose sin ningún control y al mismo tiempo pierden las posibilidades de diferenciarse por lo que lenta y paulatinamente el epitelio normal irá siendo substituido por estas células, primero en una área restringida, tal vez la tercera parte del epitelio para finalmente involucrarlo totalmente; estos cambios considerados solamente desde el punto de vista morfológico, constituirán lo que se ha llamado displasia leve, cuando los

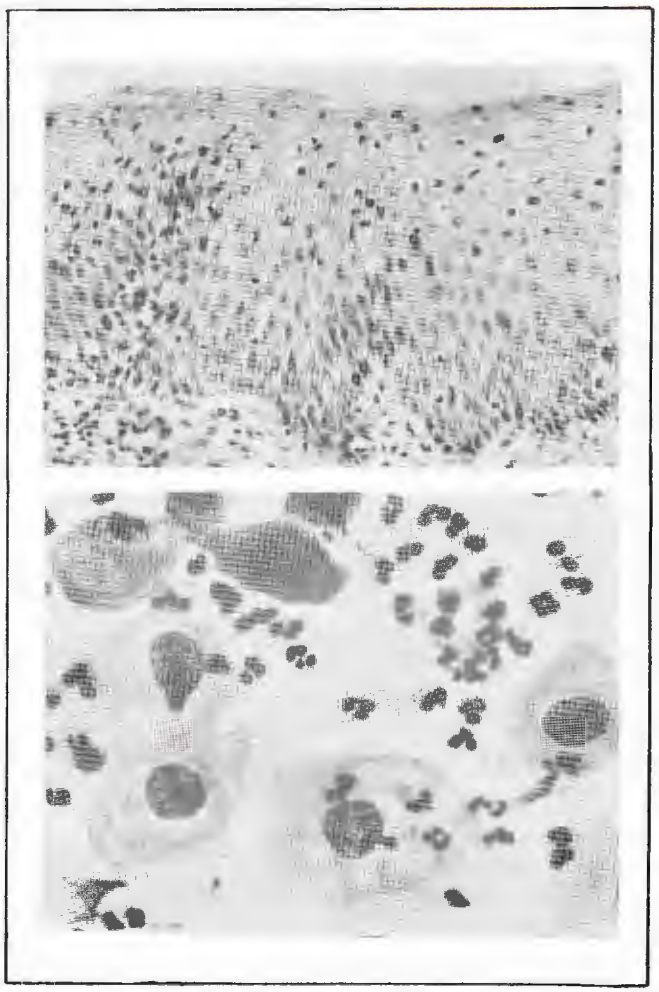

Figura 1 A, Neoplasia Interaepitelial I, el tejido muestra involucración de los cambios atípicos en menos de la tercera parte inferior del epitelio, las células descamadas son escasas.

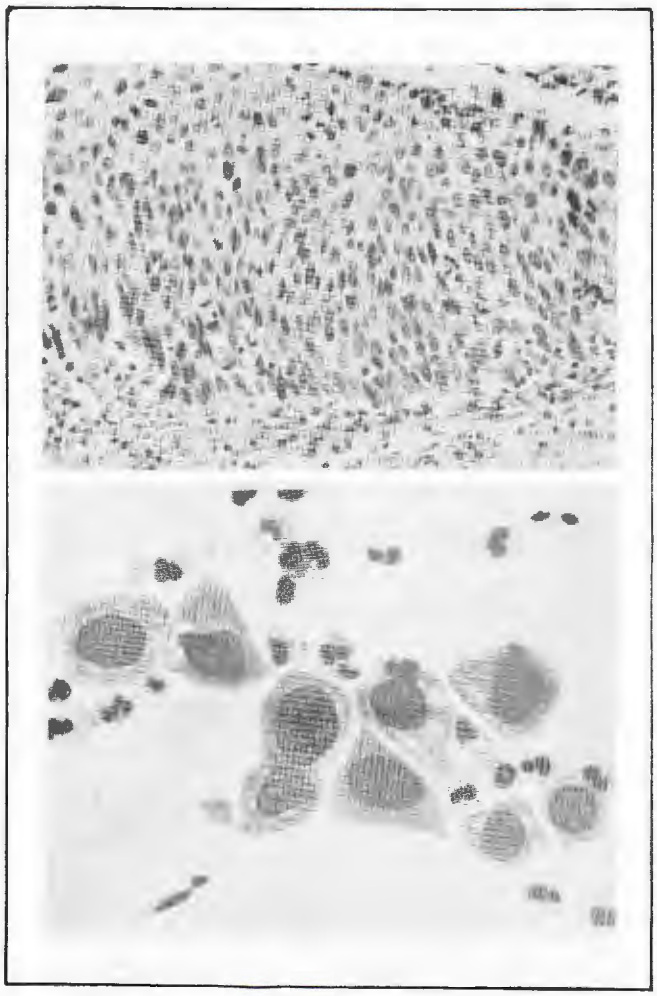

Figura 1 B, Neoplasia Interaepitelial II, en el tejido se observan los cambios involucrando las dos terceras partes, la población celular es más numerosa.

cambios solo están en la profundidad o displasia grave cuando todo el epitelio está involucrado, o sea que las células de cualesquiera de estas lesiones, tienen igual capacidad para seguir una conducta errónea diferente a la de la célula normal: esta probablemente sea la conclusión más importante a la que Richart ha llegado ya que las células presentes en la profundidad del epitelio que están constituyendo una lesión incipiente como la displasia leve, solo necesitan tiempo para involucrar la totalidad del epitelio y ser reconocidas y bautizadas como displasia grave o carcinoma insitu. (Figura 1, a, b y c).

Estos conocimientos deben ser del dominio del personal que está involucrado en el tratamiento de estos padecimientos y es así que con la definición clara de cada uno de los pasos de este padecimiento se puede elaborar un diagnóstico correcto y plantearse un tratamiento adecuado.

Richart ha aportado además de lo ya mencionado una nomenclatura que no ha sido del todo aceptada, pero que es importante conocer, con el objeto de poder entender el significado de la lesión y es así que la displasia mínima y leve que corresponde a cambios celulares en la profundidad del epitelio (tercio inferior) ha sido llamado neoplasia intraepitelial I; a las lesiones que involucran hasta los dos tercios del epitelio o displasias moderadas como neoplasia intraepitelial II y a las lesiones que involucran la totalidad del epitelio incluidas como displasia severa y carcinoma in situ en neoplasia intraepitelial III. (Figura 2).

DISPLASIA MÍNIMA DISPLASIA LEVE	NIC I
DISPLASIA MODERADA	NIC II
DISPLASIA SEVERA CARCINOMA IN SITU	NIC III

FIG.2,- EQUIVALENCIA EN LA NOMENCLATURA COMÚN Y EL CONCEPTO DE NEOPLASIA INTRAEPITELIAL CERVICAL [NIC]

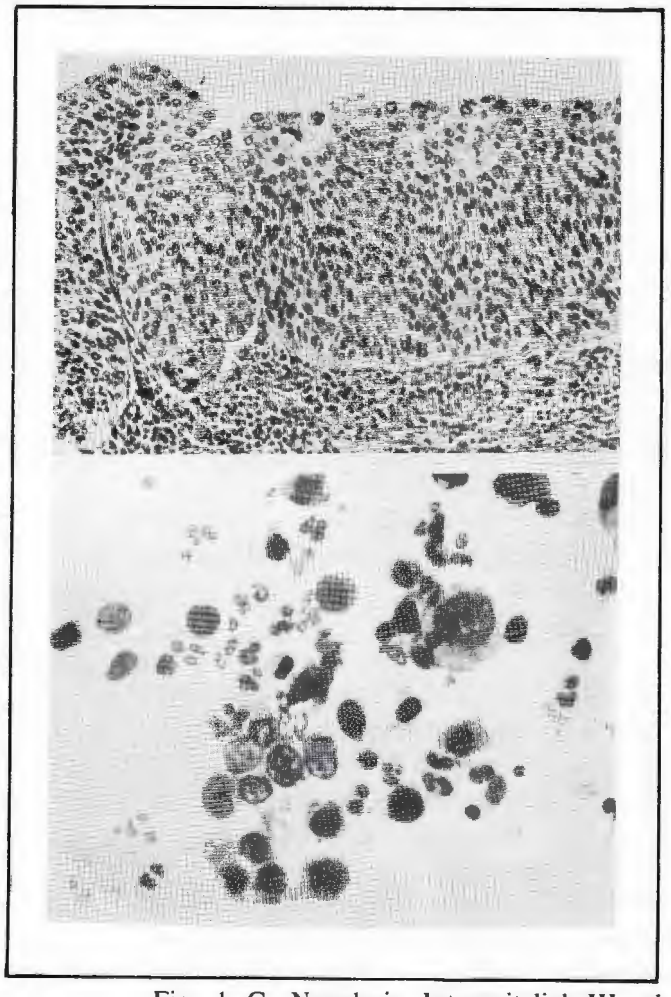

Fig. 1 C. Neoplasia Interapitelial III, el espesor completo del epitelio está involucrado por la proliferación de células con cambios, en el frotis se pueden observar numerosas células neoplásticas.

Estos cambios puede correlacionarse con un alto grado de certeza con el diagnóstico citológico (93%) con lo que el diagnóstico morfológico de esta entidad puede efectuarse correctamente; (II) sin embargo, es muy importante hacer notar que para que esta correlación puede efectuarse con este grado de finura, la biopsia deberá tomarse con la máxima seguridad de obtener la lesión de la cual los elementos celulares han descamado; por lo que la orientación deberá hacerse a través de un buen estudio colposcópico.

A la luz del cúmulo de conocimientos que actualmente se tienen sobre el carcinoma del cuello uterino, podemos afirmar categóricamente que es una enfermedad venérea, cuya etiología probablemente es multifactorial y que algunos de los factores están siendo actualmente muy bien reconocidos[7].

A continuación señalaremos brevemente a los factores virales que pueden ser identificados morfológicamente, tanto en el material para estudio citológico como para el histopatológico y que juegan un papel importante en

la etiología de este padecimiento.

En este grupo incluiremos el *Herpes virus genital* tipo II *(HVG-2)* y el *virus del papiloma humano (VPH)*

Herpes genital tipo II

Este virus pertenece al grupo de la varicela y zoster, del citomegalovirus y del herpes simplex entre otros. Se ha aislado del esmegma de hombres de niveles socio-económicos muy bajos; grupo al que pertenecen las mujeres de alto riesgo de desarrollar carcinoma del cuello uterino. Naib ha encontrado[7], neoplasia intraepitelial cervical en un 23.7 por ciento en las biopsias de pacientes con lesión herpética activa.

Aurelian y col.[7] han demostrado la presencia de antígenos de HVG-2 en célula malignas exfoliadas, así como en tejidos de carcinoma del cuello uterino.

La imagen citológica, de las células infectadas por este virus es característica ya que la infección da cambios que consisten en crecimiento nuclear, con borramiento de la cromatina; lo que produce un aspecto característico de "vidrio esmerilado", los cambios en el núcleo también pueden ser: multinucleación con moldeamiento de cada uno de los núcleos y si la célula degenera por efecto citopático del virus, se puede observar el llamado cuerpo de inclusión consistente en condensación del material viral contenido en el núcleo celular, con la aparición de un halo claro que corresponde a una zona vacía debido a la retracción del mismo. (Figura 3)

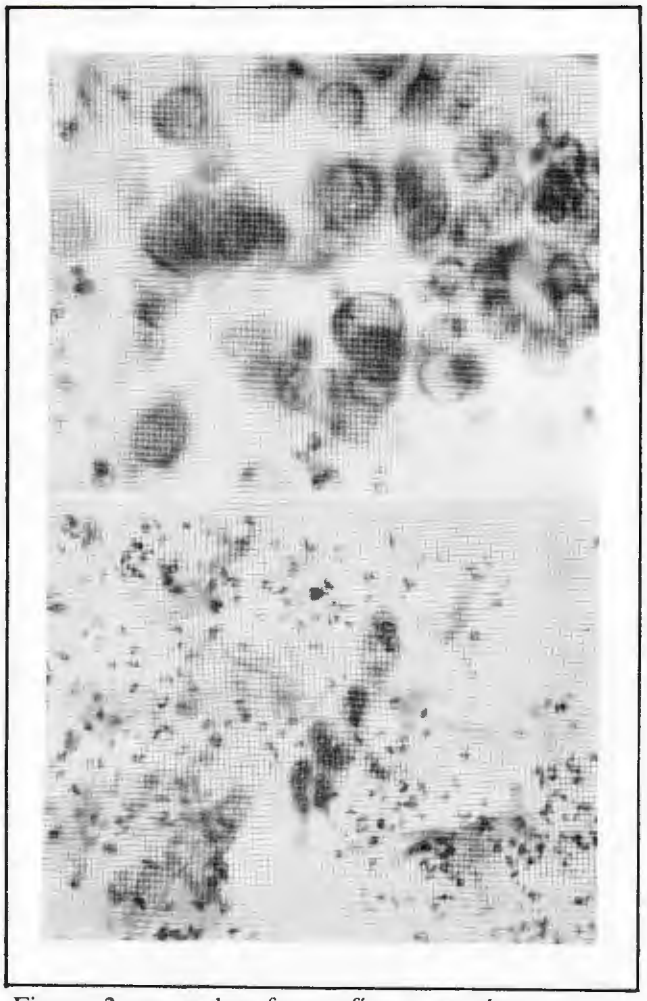

Figura 3, en ambas fotografías se pueden observar colgajos de células infectadas por virus herpes genital tipo II, la foto superior muestra los cuerpos de inclusión y la inferior el borramiento de la estructura nuclear lo que produce una imagen en "vidrio esmerilado".

Virus del papiloma humano

Dentro de la familia *Papovaviridae* se encuentra el virus productor de las lesiones condilomatosas genitales.

En este grupo se encuentra el virus que en el conejo provoca el Papiloma de Shope, una de las primeras lesiones neoplásicas que se identificaron como de etiología viral.

En estas partículas virales pueden producirse en sus diferentes variedades: verrugas vulgares, papilomas laríngeos de la infancia, las verrugas plantares, los grandes condilomas anogenitales y también se les ha identificado en la eritrodisplasia verruciforme.

Durante mucho tiempo solo se prestó atención a las grandes neoformaciones anorectales y genitales, pero desde la descripción de los cambios celulares de estas lesiones hecha por Meisels y colaboradores[8] mucho se ha descubierto sobre la presencia, frecuencia y cambios que puede producir este virus así como su papel patogénico en el desarrollo del cáncer cérvico-uterino. A través de la descripción de

las células características de la infección del VPH que son los *"Coilocitos y los disqueratocitos"*, (Figura. 4) se ha podido documentar claramente que la lesión más frecuentemente producida por este agente es una lesión aplanada, que también además de condiloma papilomatoso o florido hay otra presentación morfológica que es la lesión invertida, que a semejanza de las lesiones papilomatosas de las vías aéreas superiores, se introduce a los orificios glandulares endocervicales, produciendo todos los cambios en la luz del epitelio endocervical metaplástico.

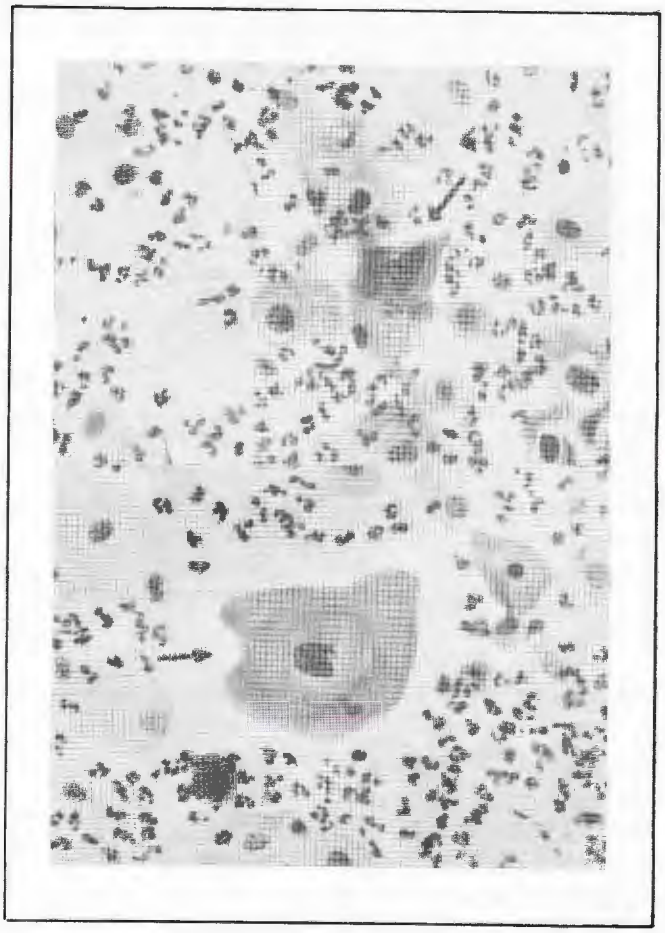

Figura 4, imágenes citológicas de coilocitos y queratocitos (flechas).

Además de esto se han encontrado formas de transición de lesiones de **VPH** con antipias muy importantes que si el observador no está familiarizado con ellas, fácilmente caerá en un diagnóstico erróneo como lo señala Meisels y como ha sido también encontrado en nuestro material por Alcántara y col[1] en una revisión de lesiones intraepiteliales que demostraron en un porciento alto el haber sido erróneamente diagnosticadas.

Por otro lado es posible también encontrar áreas de epitelio con coexistencia de lesiones intraepiteliales: sean I, II o III e inclusive como está ampliamente descrito en la literatura, casos de conversión de condilomas en carcinomas o bién la identificación de estas lesiones virales dentro de neoplasias incipientes o carcinomas avanzados.

Estudios recientes han demostrado en hibridización de ácidos nucleicos de tumores del cuello uterino humanos, efectuados por *Zur Hausen* y colaboradores[13], la presencia de ácidos nucleicos virales, así como la identificación de los subtipos 16 y 18 como los directamente involucrados en la producción de tumores malignos en el área genital femenina[5].

Con estos hallazgos, esta lesión al involucrar el epitelio cervical queda automáticamente incluida dentro de las lesiones neoplásicas intraepiteliales.

Por otro lado, la infección por virus del papiloma humano en nuestro medio es muy frecuente[10] por lo que nuestra población de alto riesgo debe estudiarse y manejarse teniendo en cuenta esta serie de hallazgos relativamente reciente.

REFERENCIAS

1. Alcántara V A, Alonso R P, Cruz Ortíz H. *Condiloma del cérvix uterino y su asociación con carcinomá.* Estudio de 40 casos. Patología 1982;20:257.
2. Alonso R P. *La citología de las lesiones premalignas del útero.* Ginecol Obst Mex 1979;46:139.
3. Alonso R P, Ruiz M J A. *El concepto de neoplasia intraepitelial cervical.* Rev Med Hosp Gral 1981;44:86-88.

4. Cairns J *Mutation selection and the natural history of cancer* Nature 1975;255:197-200.
5. Crum C P, Ikenberg, Richard R M, Gissman L. *Human papillomavirus type 16 and early cervical neoplasia.* N Engl J Med 1984;310:880-883.
6. Jordan M J, Badder G M, Day E. *Carcinoma in situ of the cervix and related lesions.* An 11 year prospective study. Am J Obst Gynecol 1964;89:160.
7. Kessler I I. *Etiological concepts in cervical carcinogenesis.* Gynecol Oncol 1981;12:S7-S24.
8. Meisels A. Morin C. *Human papillomavirus and cancer of the uterine cervix.* Gynecol Oncol 1981;12:S111-123.
9. Richart R M. *Natural history of cervical intraepithelial neoplasia,* en Sommers S.C. (ED) Pathology Annual 1973. Appleton Century Crofts. Nueva York Pag. 301.
10. Ruiz M J A, Alonso R P. *Condiloma viral genital femenino. Rev* Sanid Milit (Mex) 1981;35:138-141.
11. Ruiz Moreno J A, Alonso R P. *Neoplasia intraepitelial cervical.* Correlación citopatológica del material obtenido por colposcopía. En prensa.
12. Sánchez Guzmán J I. *Neoplasia intraepitelial cervical.* Un punto de vista práctico. Ginecol Obstet Mex 1979;46:139.
13. Zur-Hausen H, De Villiers E M, Gissmann L. *Papillomavirus infection and genital cancer. Gynecol Oncol* 1981;12:S124-S128.