



Tumor odontogénico quístico calcificante (quiste odontogénico calcificante). Reporte clínico patológico de dos casos

José Agustín Reyes Campos,* Carlos Juan Liceaga Escalera§

RESUMEN

El tumor odontogénico quístico calcificante, mejor conocido como quiste odontogénico calcificante, es uno de los tumores odontogénicos menos frecuentes de los maxilares y se presenta con una gran diversidad de características clínicas y microscópicas, así como un comportamiento biológico variado. Desde que se identifica a esta lesión como una entidad aislada por Gorlin y cols. en 1962, se ha generado una gran controversia y confusión en relación a su nomenclatura y clasificación, lo que ha provocado diversas propuestas sobre cómo clasificar y cómo llamar a esta lesión. Hasta recientemente, la mayor parte de los investigadores consideraban que el quiste odontogénico calcificante tenía dos entidades básicas: una quística y otra neoplásica, sin embargo en el año 2003 la Organización Mundial de la Salud, basados en investigaciones y clasificaciones previas, establece el término de «Tumor odontogénico quístico calcificante» para la variante quística y lo separa de la variante sólida o neoplásica denominándola «Tumor dentinogénico de células fantasma» como entidades diferentes. En este artículo se reportan dos nuevos casos del tumor odontogénico quístico calcificante (TOQC), así como una revisión de las principales características clínicas, radiológicas y microscópicas de esta lesión.

Palabras clave: Tumores odontogénicos, tumor odontogénico quístico calcificante, quiste odontogénico calcificante, células fantasma.

Key words: Odontogenic tumors, calcifying cystic odontogenic tumor, calcifying odontogenic cyst, ghost cells.

ABSTRACT

The calcifying cystic odontogenic tumor, well known as calcifying odontogenic cyst is a rare odontogenic tumor of the maxilla and mandible. This kind of tumor presents several clinical and microscopical features, as well as a diverse biologic behavior. Since its first description by Gorlin et al in 1962, there has been controversy related to its nomenclature and classification, generating different proposals. Until recent years, most of the researchers considered that the calcifying odontogenic cyst has two basic forms: a cystic and a neoplastic one, however the World Health Organization in 2003 according to the investigations and previous classifications established the term «Calcifying cyst odontogenic tumor» for the cystic form and «Ghost cells dentinogenic tumor» for the neoplastic or solid variant. In this article two cases of calcifying cystic odontogenic tumor (CCOT) are presented, as well as a review on its radiographic, clinical and microscopical main features.

ANTECEDENTES

Se considera que en 1962 Gorlin y cols. fueron los primeros que identificaron y reconocieron al tumor odontogénico quístico calcificante como una entidad aislada, dándole el término de quiste odontogénico calcificante (QOC),¹ nombre con el cual ha sido mayormente identificado y aceptado, a pesar de haber sido descrito previamente en 1932 por Rywkind,² en 1947 por Maitland³ y en 1959 por Boss,⁴ como una variante de colesteatoma, como un adantinoma atípico o como una rara variante de ameloblastoma, respectivamente. Los desacuerdos respecto a la terminología continuaron, por lo que se siguieron utilizando diferentes nombres para identificar a esta lesión, como son el quiste odontogénico calcificante queratinizante (Gold en 1963),⁵ ameloblastoma queratinizante (Bhas-

kar en 1965),⁶ tumor odontogénico de células fantasma calcificante (Fejerskov y Krogh en 1972),⁷ tumor odontogénico epitelial de células fantasma (Ellis y Shmookler en 1986),⁸ tumor odontogénico de células fantasma (Colmenero en 1990),⁹ entre otros.

Así mismo, diversos investigadores han propuesto diferentes sistemas de clasificación, basados ya sea en su localización, su aspecto histomorfológico o bien por su comportamiento biológico o actividad epitelial,

* Residente egresado de la Especialidad de Cirugía Oral y Maxilofacial del Hospital Juárez de México de la Generación 1999-2003.

§ Jefe de Servicio y Académico de la Especialidad de Cirugía Oral y Maxilofacial del Hospital Juárez de México.

no obstante, ninguna de estas propuestas ha sido aceptada universalmente. Algunos autores consideran al QOC como un tumor con una marcada tendencia a la formación quística,^{7,10,11} mientras que otros mencionan que todos los tipos QOC's tienen un potencial neoplásico.¹² Sin embargo, otros autores como Praetorius,¹³ Buchner,¹⁴ Hong¹⁵ y Toida,¹⁶ proponen diferentes sistemas de clasificación y terminología, los cuales coinciden en establecer que esta lesión tiene dos entidades básicas: una quística y otra neoplásica, manejando diversos subtipos para cada uno de estos sistemas de clasificación, los cuales están basados principalmente en su actividad proliferativa y patrón de crecimiento del epitelio de revestimiento.¹⁷

Recientemente, en el año de 2003, Reichart y Philipsen¹⁷ en conjunción con un amplio grupo de patólogos bucales, en una reunión que se llevó a cabo en la ciudad de Lyon, Francia, bajo los auspicios de la Organización Mundial de la Salud (OMS), definieron las características fundamentales de este tumor y lo llamaron tumor odontogénico quístico calcificante (TOQC), separándolo del tumor dentinogénico de células fantasma o QOC tipo 2 (variante sólida o neoplásica), además de proponer una nueva clasificación de acuerdo a las variantes que presenta esta lesión.

CASO CLÍNICO 1

Se trata de un paciente masculino de 23 años, el cual acude por la consulta externa en agosto del 2001 por presentar una lesión en el cuerpo mandibular derecho. El paciente se presentó asintomático y clínicamente sólo presentaba un ligero aumento de volumen

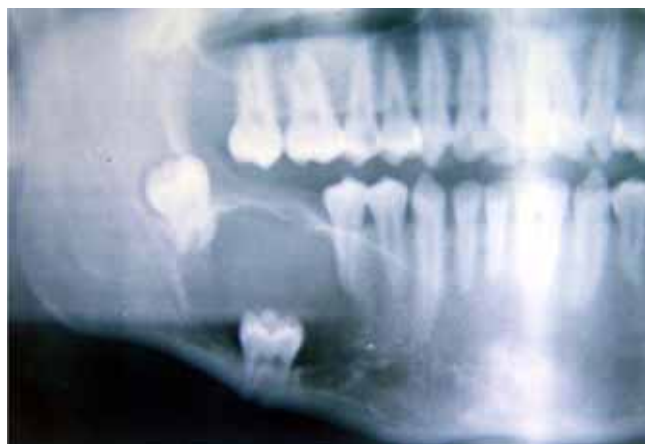


Figura 1. Radiografía panorámica, presentando una lesión radiolúcida bien delimitada, con un órgano dentario en su interior.

en la región vestibular del cuerpo mandibular derecho y ausencia clínica de los órganos dentarios 46, 47 y 48. Sobre el reborde alveolar de la zona afectada se observó una pequeña fístula con drenaje semitransparente amarillento a la manipulación.

En la radiografía panorámica (*Figura 1*), se observó una zona radiolúcida bien delimitada en el área de molares mandibulares de lado derecho, con ausencia del primer molar y la presencia del segundo molar dentro de la lesión y el 48 se observó desplazado hacia la rama ascendente.

Como diagnóstico diferencial se manejó un quiste dentígero vs un queratoquiste odontogénico, por lo que se realizó la enucleación quirúrgica de la lesión bajo anestesia general, además de retirar los órganos dentarios 47 y 48 (*Figura 2*).

Durante el procedimiento, al igual que su evolución, no se presentaron complicaciones, se tomaron radiografías postoperatorias, observándose un adecuado remodelado óseo y sin presentar datos de recidiva hasta el momento de esta publicación (*Figura 3*).

Macroscópicamente, el laboratorio recibió un fragmento de tejido blando de aspecto quístico, de color blanquecino con áreas grisáceas, el cual presenta en su interior un fragmento de una cánula de látex, mismo que se removió para incluir cuatro fragmentos de la lesión en dos cápsulas. Microscópicamente se observó un revestimiento de epitelio plano con variaciones de grosor, siendo en algunos segmentos de aspecto cuboidal y con una disposición ameloblastomatosa, así como en ciertas áreas, este revestimiento presentó aspecto semejante al retículo estrellado. También se ob-

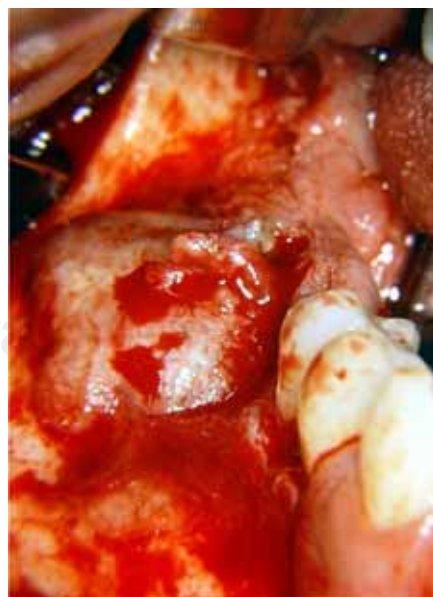


Figura 2. Exposición de la lesión durante el procedimiento quirúrgico.

servaron proyecciones epiteliales, tanto hacia la luz del quiste como sobre la pared quística. Se encontraron también masas de células fantasma cercanas a la capa basal del epitelio y en gran cantidad de material acelular amorfo, así como agrupaciones de gránulos basófilos en el citoplasma de las células fantasma, muchos de los cuales formaron masas calcificadas. Se identificó además una matriz de estructura similar a dentina (*Figura 4*).

CASO CLÍNICO 2

Acude a la consulta externa paciente femenina de 65 años, por presentar aumento de volumen a nivel de cuerpo mandibular izquierdo, se refirió asintomática, presentando una lesión intraósea de consistencia firme, con movilidad de 3er grado de los órganos dentarios 33 y 35 involucrados en la lesión. Radiográficamente se observó un área radiolúcida bien circunscrita, de aproximadamente 2.5 x 2.0 cm que incluía a los órganos dentarios antes mencionados, los cuales presentaban rizoclasia (*Figura 5*). Con estas características manejamos un probable diagnóstico de ameloblastoma unikuístico vs quiste residual y realizamos la enucleación quirúrgica de la lesión bajo anestesia general, incluyendo los órganos dentarios involucrados.

El informe histopatológico reportó recibir un espécimen único fijado en formalina, de consistencia firme y adherencias color café oscuro, de 3.1 cm de diámetro mayor por 1.9 cm de altura, superficie lisa y forma oval. Al corte longitudinal se observó una cavidad de superficie irregular, color café oscuro, con una masa irregular firme de 1.5 x 1.3 cm. Microscópicamente, el espécimen estaba revestido por epitelio escamoso es-

tratificado no queratinizado, con células fantasma y zonas de diferenciación ameloblastomatosa, mostrando las células de la capa basal una disposición en empalizada y núcleos polarizados a la inversa. Se observaron también calcificaciones basófilas irregulares entremezcladas (*Figura 6*). La cápsula estaba formada por tejido conjuntivo fibroso, denso y laxo, bien vascularizado, con infiltrado inflamatorio crónico, moderado y difuso, así como zonas de hemorragia reciente y antigua. Además, se observaron tejido óseo laminar, maduro, vital y compacto.

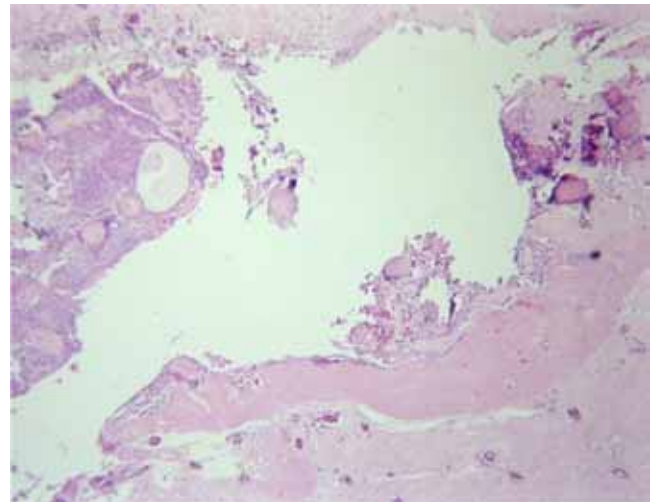


Figura 4. Se observa la agrupación de células fantasma cercanas a la membrana basal, algunas calcificaciones y proyecciones epiteliales a la luz del quiste.

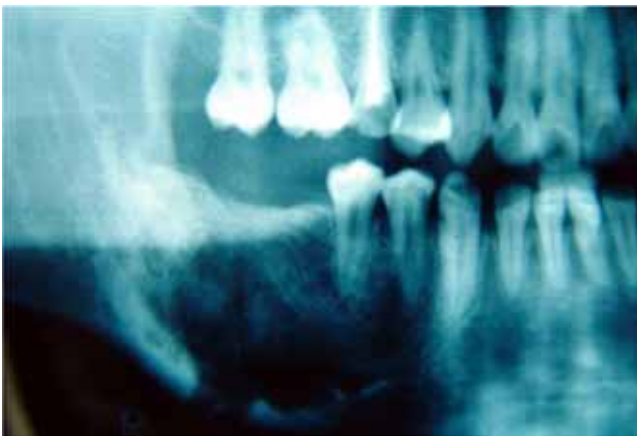


Figura 3. Radiografía de control a 1 año, posterior al procedimiento, donde se observa el proceso de remodelación ósea de la cavidad.

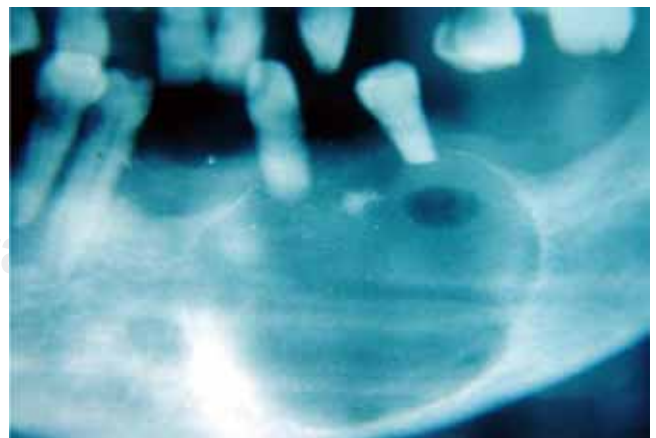


Figura 5. Imagen radiográfica de la lesión, bordes bien delimitados y resorción radicular de los dientes involucrados.

La paciente ha presentado una adecuada evolución, sin datos clínicos ni radiográficos de recidiva a 2 años de seguimiento (*Figura 7*).

DISCUSIÓN

El TOQC se origina de remanentes de epitelio odontogénico dentro de los maxilares o en la encía y representa aproximadamente del 1 al 2% de todos los tumores odontogénicos,¹⁸⁻²¹ aunque en estudios recientes se reporta una incidencia entre el 5 y 7% principalmente en Latinoamérica.²²⁻²⁴

Clínicamente, por lo general estos tumores se presentan asintomáticos y son de crecimiento lento, se pueden presentar a cualquier edad y grupo étnico, predominando en la segunda y tercera décadas de la

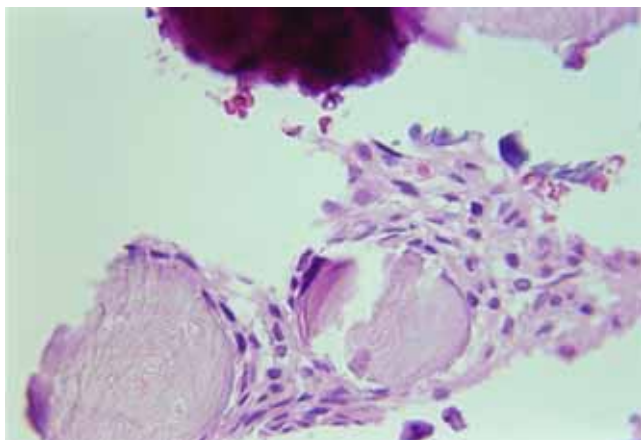


Figura 6. Agrupaciones celulares basófilas que corresponden a calcificaciones de material dentinoide displásico y células fantasma rodeadas por epitelio odontogénico.

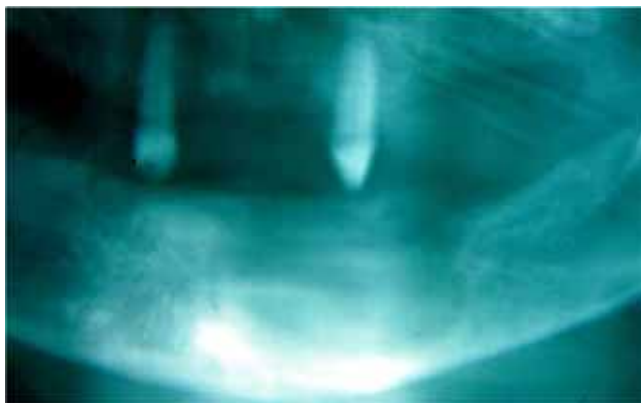


Figura 7. Radiografía postoperatoria a 6 meses del procedimiento.

vida.^{14-16, 18,24-28} La mayoría de los TOQC's se observan en localización intraósea hasta en un 75-90%, mientras que los de localización periférica (que se ubican en la encía o rebordes alveolares edéntulos principalmente) se reportan sólo de un 10-25%.^{29,30} Afectan principalmente la región anterior (incisivo-canino) en un 75%, tanto en maxilar como en mandíbula. Sin embargo, otros reportes indican que en la localización mandibular aumenta su frecuencia hasta un 50% en región de premolares y molares.³⁰ El tratamiento generalmente consiste en escisión o enucleación quirúrgica, sin llegar a presentar una recurrencia significativa, salvo en los de presentación sólida o en los casos que se encuentra asociado con otras lesiones, en donde se reporta un mayor índice de recidiva.^{16,17, 20,24-28}

Radiográficamente, el TOQC se presenta como un área radiolúcida bien delimitada, con diversos grados de radioopacidad, puede ser unilocular hasta en un 40%, multilocular en un 5-10%, o estar asociado con dientes no erupcionados, odontomas u otras calcificaciones con reportes entre un 45% a un 50%.^{28,31,32} Además, existe un elevado porcentaje de divergencia y resorción radicular de órganos dentarios adyacentes e involucrados en la lesión.³¹ En relación a los casos clínicos aquí reportados, la localización de ambos casos y la edad de presentación del caso no. 2 no es de lo más común, pero coinciden con las principales características de presentación tanto clínicas como radiográficas, incluso el diagnóstico diferencial que se manejó para ambas lesiones (quiste dentígero y queratoquiste para el caso no. 1 y ameloblastoma unicístico y quiste residual para el caso no. 2) están dentro de los diagnósticos de presunción que se manejan al presentarse una lesión principalmente radiolúcida, como son la mayor parte de los quistes y algunos tumores odontogénicos. En cuanto a su aspecto microscópico, el TOQC consiste generalmente de una cavidad quística única, aunque ocasionalmente es multiquística y con menor frecuencia es sólida entre el 2 y el 10%.^{20,21} Presenta un revestimiento de epitelio estratificado irregular en estructura y grosor, que se caracteriza por presentar, en algunas áreas, una capa basal de células columnares, pero en algunas zonas presenta células cúbicas, con hiper cromatismo nuclear y polarización invertida, parecidas a las células basales encontradas en los ameloblastomas.^{11-16,19-22,24-28}

Las capas celulares superiores a la basal varían de grosor (4-6 células en promedio) y se parecen al retículo estrellado.^{19-22,24-28} Dentro del epitelio o en contacto con la cápsula de tejido conjuntivo fibroso que delimita la lesión, se localizan las células fantasmas, que son células eosinófilas, queratinizadas y desprovistas de núcleo. Aunque pueden estar aisladas, generalmente se

encuentran en pequeños grupos o en grandes masas y se pueden encontrar tanto dentro de la luz del quiste como hacia la pared del mismo, en donde pueden provocar una reacción inflamatoria a cuerpo extraño.^{20,21,24-30} Conforme continúa el desarrollo del TOQC, se pueden observar células fantasmas, ya sea aisladas o en grupo, las cuales presentan áreas de mineralización citoplásmica, que van desde granulaciones finas, hasta llegar a formar masas mineralizadas de tamaño variado, así como también se puede observar una matriz de estructura similar a la dentina, llamada «dentina displásica» o «dentinoide», la cual se localiza principalmente adyacente a la capa basal.^{19,20,24,25,28} La confusión y desacuerdo existente, a consecuencia de la gran variedad de características clínicas y microscópicas, radicó en los esfuerzos por establecer los parámetros precisos para distinguir cuándo un QOC se consideraba una lesión quística y cuándo se debería considerar una entidad neoplásica, ya que la misma OMS en el sistema de clasificación para los quistes y tumores odontogénicos en 1992, consideró al QOC dentro de los tumores odontogénicos derivados del epitelio con ectomesénquima y sin embargo, menciona que «la mayoría de las lesiones parecen ser no-neoplásicas» así como también utiliza el término de tumor odontogénico de células fantasma o el de tumor dentinogénico de células fantasma para las lesiones sólidas,^{11,15-17,24,25} lo que propició que algunos autores presentaran diferentes propuestas para separarlas y clasificarlas como entidades diferentes.

Esta situación se definió perfectamente durante la reunión en Lyon, Francia, en donde se reunieron gran cantidad de patólogos de gran renombre internacional, quienes decidieron separar en forma definitiva ambas entidades, quedando como tumor odontogénico quístico calcificante (TOQC) al anteriormente conocido como quiste odontogénico calcificante (QOC o quiste de Gorlin) y dejar el nombre de tumor dentinogénico de células fantasma a la entidad sólida, como fue originalmente propuesto por Praetorius,^{13,16,17} quedando ambas lesiones incluidas en el grupo de tumores formados por epitelio odontogénico con estroma fibroso maduro con ectomesénquima odontogénico.

CONCLUSIONES

La controversia y desacuerdos en torno a cuál es el término más apropiado para esta lesión, así como los diversos sistemas de clasificación propuestos, han propiciado que la OMS haga una intensa revisión a la gran variedad de aspectos clínicos y microscópicos que se han publicado sobre esta entidad, y así tratar de unificar criterios para un mejor entendimiento de

ella y en general de todos los tumores odontogénicos. El cambio de término de QOC o quiste de Gorlin como es ampliamente conocido por el de TOQC, así como el separar la lesión sólida de la quística, ayudará a reducir la confusión en relación a esta lesión, sin embargo otros investigadores probablemente insistan en considerar que la mayor parte de estas lesiones son no-neoplásicas y clasificarla dentro de los quistes odontogénicos. Para ello, se deberá continuar trabajando especialmente con estudios inmunohistoquímicos para determinar el comportamiento del epitelio de revestimiento en las diferentes etapas de evolución de esta patología.

REFERENCIAS

1. Gorlin RJ, Pindborg JJ, Clausen FP, Vickers RA. The calcifying odontogenic cyst- a possible analogue of cutaneous calcifying epithelioma of Malherbe. *Oral Surg, Oral Med, Oral Pathol* 1962; 15: 1235-43.
2. Rywkind AW, Beitrag Z. Pathologie der Cholesteatome. *Virchows Arch Path Anat* 1932; 283: 13-28. Citado por Gorlin y cols. (1).
3. Maitland GR. Atypical adamantinoma of the maxilla: Report of a case. *J Oral Surg* 1947; 5: 351-55. Citado por Gorlin y cols. (1).
4. Boss JH. A rare variant of ameloblastoma. *AMA Arch Pathol* 1959; 68: 433-71. Citado por Gorlin y cols. (1).
5. Gold L. The keratinizing and calcifying odontogenic cyst. *Oral Surg, Oral Med, Oral Pathol* 1963; 16: 1414-24.
6. Bashkar SN. Gingival cyst and keratinizing ameloblastoma. *Oral Surg* 1965; 19: 796-807.
7. Fejerskov O, Krogh J. The calcifying ghost cell tumor or the calcifying odontogenic cyst. *J Oral Pathol* 1972; 1: 273-87.
8. Ellis GL, Shmookler BM. Aggressive (malignant?) epithelial odontogenic ghost cell tumor. *Oral Surg, Oral Med, Oral Pathol* 1986; 61: 471-8.
9. Colmenero C, Patron I, Colmenero B. Odontogenic ghost cell tumours. The neoplastic form of calcifying odontogenic cyst. *J Craniomaxillofac Surg* 1990; 18: 215-8.
10. Freedman PD, Lumerman H, Gee JK. Calcifying odontogenic cyst: A review and analysis of seventy cases. *Oral Surg, Oral Med, Oral Pathol* 1975; 40: 93-106.
11. Kramer IRH, Pindborg JJ, Shear M. *WHO Histological Typing of Odontogenic Tumours, Jaw Cysts and Allied Lesions*. Berlin: Springer-Verlag, 1992: 7-9, 20-21.
12. Yoshida M, Kumamoto H, Ooya K, Mayanagi H. Histopathological and immunohistochemical analysis of calcifying odontogenic cysts. *J Oral Pathol Med* 2001; 30: 582-8.
13. Praetorius F, Hjørting-Hansen E, Gorlin RJ, Vickers RA. Calcifying odontogenic cyst: Range, variations and neoplastic potential. *Acta Odontol Scand* 1981; 39: 227-40.
14. Buchner A. The central (intraosseous) calcifying odontogenic cyst: An analysis of 215 cases. *J Oral Maxillofac Surg* 1991; 49: 330-9.
15. Hong S, Ellis G, Hartman KS. Calcifying odontogenic cyst: A review of ninety-two cases with reevaluation of their nature as cysts or neoplasms, the nature of ghost cells and subclassification. *Oral Surg, Oral Med, Oral Pathol* 1991; 72: 56-64.
16. Toida M. So-called calcifying cyst: review and discussion on the terminology and classification. *J Oral Pathol Med* 1998; 27: 49-52.
17. Reichart PA, Philipsen. *Odontogenic tumors and allied lesions*. London Quintessence, 2004.

18. Rushton V, Horner K. Calcifying odontogenic cyst-a characteristic CT finding. *Br J Oral Maxillofac Surg* 1997; 35: 196-8.
19. Lukinmma PL, Leppâniemi A, Hietanen J, Allemanni G, Zardi L. Features of odontogenesis and expression of cytokeratins and tenascin-C in three cases of extraosseous an intraosseous calcifying odontogenic cyst. *J Oral Pathol Med* 1997; 26: 265-72.
20. Neville BW, Damm DD, Allen CM, Bouquot JE. *Oral and Maxillofacial Pathology*. Philadelphia WB Saunders, 2002.
21. Johnson A, Fletcher M, Gold L, Chen S. Calcifying odontogenic cyst: A clinico-pathologic study of 57 cases with immunohistochemical evaluation for cytokeratin. *J Oral Maxillofac Surg* 1997; 55: 679-83
22. Mosqueda TA, Ledesma MC, Caballero SS, Portilla RJ, Ruiz GM, Meneses GA. Odontogenic tumors in Mexico. A collaborative retrospective study of 349 cases. *Oral Surg, Oral Pathol, Oral Radiol* 1997; 84: 672-75.
23. Ochsenius G, Ortega A, Godoy L, Peñafiel C, Escobar E. Odontogenic tumors in Chile: a study of 362 cases. *J Oral Pathol Med* 2002; 31: 415-20.
24. Fregnani RE, Pires RF, Quezada RD, Shih IM, Vargas PA, Almeida OP. Calcifying odontogenic cyst: clinicopathological features and immunohistological profile of 10 cases. *J Oral Pathol Med* 2003; 32: 163-70.
25. Moleri AB, Moreira LC. Comparative morphology of 7 new cases of calcifying odontogenic cysts. *J Oral Maxillofac Surg* 2002; 60: 689-96.
26. Buchner A, Merrell PW, Carpenter WM, Leider AS. Central (intraosseous) calcifying cyst. *Int J Oral Maxillofac Surg* 1990; 19: 260-2.
27. Colella G, Lanza A, Tartaro GP. Cisti odontogena calcifica. Un caso clínico. *Minerva Stomatol* 1995; 44: 597-602.
28. Sciubba JJ, Fantasia J, Kaban L. *Tumors and cysts of the jaw (Atlas of Tumor Pathology)*. Fasc. 29, 3rd Series. Washington, AFIP. 1999: 11-13, 43-47.
29. Orsini G, Fioroni M, Rubini C, Piattelli A. Peripheral calcifying odontogenic cyst. *J Clin Periodontol* 2002; 29: 83-6.
30. Cawson RA, Binnie WH, Barrett AW, Wright JM. *Oral Diseases*. 3rd ed. London, Mosby. 2001.
31. Tanimoto K, Tomita S, Aoyama M, Furuki Y, Fujita M, Wada T. Radiographic characteristics of the calcifying odontogenic cyst. *Int J Oral Maxillofac Surg* 1998; 17: 29-32.
32. Hirshberg A, Kaplan I, Buchner A. Calcifying odontogenic cyst associated with odontoma. *J Oral Maxillofac Surg* 1994; 52: 555-8.

Dirección para correspondencia:

José Agustín Reyes Campos
Calle Alub Núm.1102 Interior 103
Colonia. Jardines del Moral
37160.
León, Guanajuato.