



## Mixoma odontogénico. Presentación de caso clínico

### *Odontogenic myxoma. Clinical case presentation*

Luis Ernesto Escamilla Cidel,\* Rafael Ruiz Rodríguez,§ Adalberto Mosqueda Taylor<sup>||</sup>

#### RESUMEN

Es una lesión intraósea derivada del tejido conectivo embrionario asociada a la odontogénesis, de tipo benigno pero localmente agresiva y de moderada recurrencia. **Objetivo:** Resección quirúrgica tumoral con reconstrucción primaria inmediata con la finalidad de devolver funcionalidad y estética. **Presentación del caso:** Paciente femenino de 29 años de edad, que se presenta en la consulta externa del servicio de Cirugía Maxilofacial para valoración y tratamiento. Presenta aumento de volumen y asimetría en región hemifacial derecha por tumoración con evolución aproximada de 5 años, previamente tratada de manera quirúrgica para excisión de lesión. El estudio histopatológico reporta granuloma piógeno; posteriormente, inicia con aumento de volumen lento y progresivo de masa tumoral recurrente, discapacitando a la paciente en su masticación, deglución y respiración ocasionándole desfiguramiento facial. **Tratamiento:** Se toma biopsia incisional la cual reporta mixoma odontogénico, se decide realizar en quirófano bajo anestesia general la resección tumoral con reconstrucción primaria inmediata de región orbitaria con injerto autólogo de cresta iliaca y, posteriormente, elaboración de obturador palatino.

**Palabras clave:** Mixoma odontogénico, injerto autólogo.

**Key words:** Odontogenic myxoma, autogenous graft.

#### ABSTRACT

Is an intraosseous lesion that has origin in the embryo connective tissue, its associated to the odontogenesis, from benign kind but locally aggressive and moderate recurrent. **Objective:** Surgical tumoral resection with immediately primary reconstruction with the purpose to return function and aesthetics. **Report of case:** A female patient 29 years old woman came to the external reference of maxillofacial surgery to examination and treatment. She presents increase size and asymmetrical at the right hemifacial region by tumor with evolution from 5 years previously treatment a base with surgical extirpation of the lesion. The histological study reports Piogenic Granuloma; she later started with recurrent increase tumoral mass, slowly and progressive, incapacity at the patient in her mastication, swallowing and breathing, provoking facial deformation. **Treatment:** We take an extirpation biopsy, which reports odontogenic myxoma, it's decides make at the operating room with general anaesthesia the tumoral resection with immediately primary reconstruction from orbital region with autogenous grafts from iliac crest and later makes the palatal obturating.

#### INTRODUCCIÓN

Existe una gran controversia en el origen de los tumores mixomatosos, Virchow en 1863 introdujo el término de mixoma para un grupo de tumores de histología semejante a la sustancia mucinosa del cordón umbilical. En 1948 Stout redefinió el criterio histológico del mixoma como una verdadera neoplasia que no producía metástasis y que excluía la presencia de componentes celulares de otros tejidos mesenquimatosos tales como condroblastos, lipoblastos y rabdomioblastos. El mixoma es un tumor que se puede encontrar en corazón, piel, tejido celular subcutáneo y en hueso; sin embargo, el mixoma de cabeza y cuello es un tumor de rara aparición<sup>1-5</sup>

Se han identificado dos formas: (1) el derivado del tejido óseo del macizo facial el cual fue subdividido

anteriormente en mixoma osteogénico verdadero y mixoma odontogénico y (2) el derivado del tejido blando de la región perioral, glándulas parótidas, oído y laringe. Un estudio reciente de inmunohistoquímica ultraestructural propuesto por Moshiri y cols. reforzó la idea del origen odontogénico, sugiriendo que los fibroblastos que dan origen al germen dental sufren

\* Cirujano Maxilofacial radicado en Pachuca Hidalgo.

§ Coordinador Hospitalario de Cirugía Oral y Maxilofacial.

<sup>||</sup> Jefe del Departamento de Patología, Universidad Autónoma Metropolitana.

Fecha de recepción: 13 de junio de 2006.

Fecha de aceptación: 29 de octubre de 2006.

Este artículo puede ser consultado en versión completa en <http://www.medigraphic.com/facultadodontologiaunam>

cambios para dar origen al crecimiento del mixoma odontogénico.

Se conoce también una forma maligna de este tumor llamada mixosarcoma odontogénico pero es sumamente rara.<sup>6-9</sup>

En contraste con esta teoría, Sloomweg y Wittkampf mostraron que la matriz de los mixomas maxilares es totalmente diferente a la matriz extracelular del tejido dental normal, por lo que los mixomas pueden desarrollarse en el tracto nasosinusal y en otros huesos faciales que se originan del tejido mesenquimatoso no odontogénico.<sup>10</sup>

La presencia de epitelio odontogénico no es necesaria para realizar el diagnóstico de mixoma óseo. En contraste con lo anterior McClure y Dahlin revisaron más de 6,000 tumores óseos en La Clínica Mayo y concluyeron que no había mixomas verdaderos; excepto, los que se encontraban en maxilar y mandíbula. Si bien no se han demostrado factores etiológicos específicos, el mixoma de maxilar y mandíbula es comúnmente aceptado como un tumor odontogénico y representa entre el 3 y el 6% de la variedad de los tumores odontogénicos.<sup>11-13</sup>

### DEFINICIÓN

Es una lesión benigna intraósea de rara aparición, derivada del tejido conectivo embrionario, asociado a la odontogénesis, de origen mesenquimatoso del germen dentario, ya sea de la papila dental, ligamento periodontal o del folículo. De comportamiento agresivo localmente. Generalmente se presenta en la región maxilomandibular, afecta a individuos entre la primera y quinta década de la vida con un promedio de edad de 30 años, no presenta predilección por género, sin embargo en frecuencia de aparición de casos, 2/3 de éstos se presentan en la mandíbula y el 1/3 restante en el maxilar.

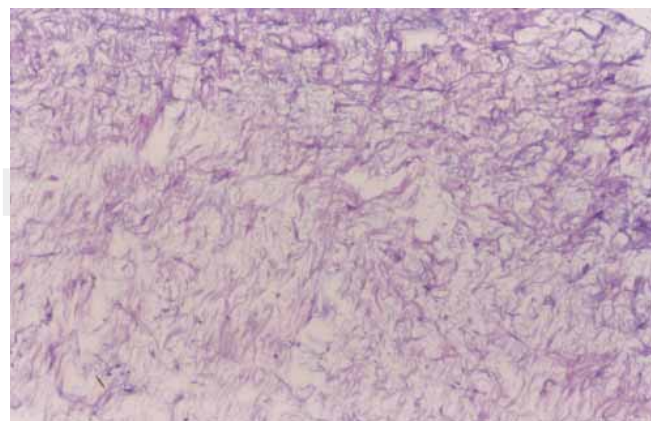
**Características clínicas.** En el maxilar superior pueden aparecer en cualquier región del mismo y de manera constante afectan al seno maxilar, cruzando la línea media afectando la región nasal y el seno contralateral. Las lesiones mandibulares generalmente se presentan en área molar y premolar extendiéndose hasta la rama ascendente y la región condilar. Son lesiones indoloras de crecimiento lento que ocasionan dilaceración radicular e incluso rizólisis, se asocian generalmente a órganos dentarios retenidos o ausentes; presentan multilocularidad, causan expansión cortical y eventual destrucción de la misma, dando como resultado tumefacción y deformidad facial. Los pacientes suelen darse cuenta de su existencia varios años antes de buscar ayuda, por lo que al no ser trata-

dos oportunamente llegan a alcanzar grandes dimensiones.<sup>14,15</sup>

**Características imagenológicas.** Las lesiones de gran tamaño tienen un aspecto imagenológico característico constituido por una zona radiolúcida multilocular con un aspecto de «burbujas de jabón» o «panal de abeja», pero en ocasiones pueden tener una apariencia radiopaca particularmente las asociadas al seno maxilar. En algunas áreas se observan trabeculaciones gruesas o angulares, no existe una delimitación precisa con el hueso sano. El desplazamiento y desvitalización de los órganos dentarios causado por la masa tumoral es un hallazgo relativamente común, siendo menos frecuente la resorción radicular, las lesiones pequeñas son uniloculares y de aspecto radiolúcido inespecífico. Pueden confundirse con el ameloblastoma, granuloma central de células gigantes y hemangioma.<sup>16</sup>

**Histopatología.** Esta lesión está constituida por células mesenquimatosas fusiformes indiferenciadas, ampliamente dispersas en una sustancia fundamental mucóide no fibrilar (*Figura 1*). Puede presentar áreas focales de colágeno e hialinización externa de vasos sanguíneos. Cuando la lesión contiene grandes cantidades de colágeno se le denomina mixofibroma. En la periferia el tejido mixomatoso penetra los espacios trabeculares produciendo islotes de hueso residual; esta característica explica la dificultad en la extirpación conservadora de la lesión. Además, se han observado dos mucopolisacáridos ácidos como el ácido hialurónico y condroitinsulfato.<sup>17,18</sup>

**Diagnóstico diferencial.** Se debe considerar al tumor odontogénico epitelial calcificante (TOEC) en su variedad radiolúcida. El quiste dentífero, ameloblastoma, queratoquiste odontogénico, también el granulo-



**Figura 1.** Aspecto microscópico del corte histológico del mixoma odontogénico.

ma central de células gigantes y el fibroma osificante. También se debe descartar el hemangioma central y un folículo hiperplásico de carácter mixoide.

**Tratamiento y pronóstico.** Por tratarse de lesiones de consistencia gelatinosa o mucoides se imposibilita generalmente su adecuado curetaje, por lo que el tratamiento consistirá en excisión quirúrgica, que debe ser amplia y completa cuando el tumor haya invadido planos profundos pues de no ser así existe la posibilidad de recurrencia, la cual se ha reportado hasta en un 25% en casos mal tratados; para evitar que recurra, se recomienda la resección en bloque con márgenes óseos libres de lesión de no menos de 2 mm. Esta lesión es insensible a la radioterapia. La combinación de enucleación y crioterapia basado en nitrógeno líquido para el manejo de lesiones amplias tiene la ventaja de preservar el hueso residual, además no se contraponen la idea de injertar hueso inmediatamente a la crioterapia<sup>19</sup>.

### REPORTE DEL CASO

Se trata de paciente femenino de 29 años de edad, originaria y residente del estado de Guanajuato, cursó hasta la secundaria, de ocupación ama de casa, niega transfusiones y alergias. Se presenta a la Consulta Externa de Cirugía Oral y Maxilofacial del Hospital Juárez de México para valoración y tratamiento por presencia de tumoración en hemifacia derecha, lo que le ocasiona deformidad facial y discapacidad para la respiración, masticación y deglución.

Inicia patología con tiempo de evolución aproximada de 5 años, al cursar embarazo normo-evolutivo a término (36 semanas), con movilidad de tercer molar superior derecho parcialmente erupcionado, refiriendo dolor y aumento de volumen en misma región, así como presencia de una masa sólida de aproximadamente 1 x 0.5 cm. Refiere haber sido intervenida quirúrgicamente al término de su embarazo para la extirpación de dicha lesión, así como la extracción del órgano dentario asociado, sin presentar complicaciones transoperatorias. El estudio histopatológico reportó granuloma piógeno. Cursa asintomática 4 años, después de los cuales refiere nuevo aumento de volumen, en región anteriormente tratada, de tipo lento y progresivo, es medicada solamente sin resolución de su patología; posteriormente, es informada que dicha lesión no puede ser tratada en ese centro hospitalario debido a la posibilidad de malignidad, por lo que la paciente se descuida y, mientras tanto, la lesión aumentaba cada vez más de tamaño, por tal motivo sus familiares al observarla con gran asimetría facial la trasladan a la Cd. de México para una segunda opinión médica.

A la exploración física se observa paciente femenino, con asimetría y deformidad facial a expensas de su patología actual, globos oculares con visión y movimientos conservados con proptosis severa del globo ocular derecho, nariz central con deformación del ala nasal derecha y vestíbulo nasal derecho obstruido por misma tumoración, septum con desviación posterior a la izquierda con presencia de rinorrea hialina fétida, cornetes no visibles, flujo respiratorio por narina derecha disminuido, se observa aumento de volumen de tercio medio e inferior hemifacial derecho por masa sólida redondeada sin cambio de coloración en la piel, de base infiltrada, no delimitada, lisa, no refiere disestesia regional, de circunferencia aproximada de 10 cm que va de región infraorbitaria hasta el borde basal mandibular, labios íntegros asimétricos con desviación caudal hacia la derecha, apertura oral limitada de aproximadamente 2 cm (*Figura 2A*).

Intraoralmente se observa dentición secundaria en posición, incompleta por exodoncias previas; se observa lesión en región hemimaxilar derecha de aspecto neoplásico que ocupa gran parte de la cavidad bucal que sobrepasa la línea media y abarca hasta el borde posterior de la bóveda palatina con desplazamiento de incisivos superiores derechos dentro de la lesión, la cual imposibilita la oclusión al observar impresión de las superficies dentales inferiores sobre la misma. Dicha lesión es de consistencia indurada, con base infiltrada, de forma irregular, lobulada con áreas focales de color rojo violáceo dispersas en la misma (*Figura 2B*), halitosis severa por deficiente higiene oral, piso de boca sin aparentes alteraciones, resto de mucosas intraorales con coloración e hidratación adecuada y lengua con movimientos y sensorialidad conservada. El resto de la exploración física fue sin relevancia para su patología actual.

### CARACTERÍSTICAS IMAGENOLÓGICAS

En proyecciones Watters, postero-anterior de cráneo, lateral de cráneo y ortopantomografía, se observa destrucción de región hemimaxilar derecha con desplazamiento severo de órganos dentarios asociados en la tumoración, destrucción de la pared lateronasal y piso orbitario derecho, desviación moderada de septum nasal hacia el lado izquierdo (*Figura 3A*).

En la tomografía axial computarizada (TAC) se observa desplazamiento de globo ocular derecho de manera posteroanterior de su cavidad orbitaria, mismas estructuras óseas destruidas, ocupación de celdillas etmoidales y seno esfenoidal ipsilateral. Al medio contraste refuerza heterogénea moderadamente (*Figura 3B y C*).



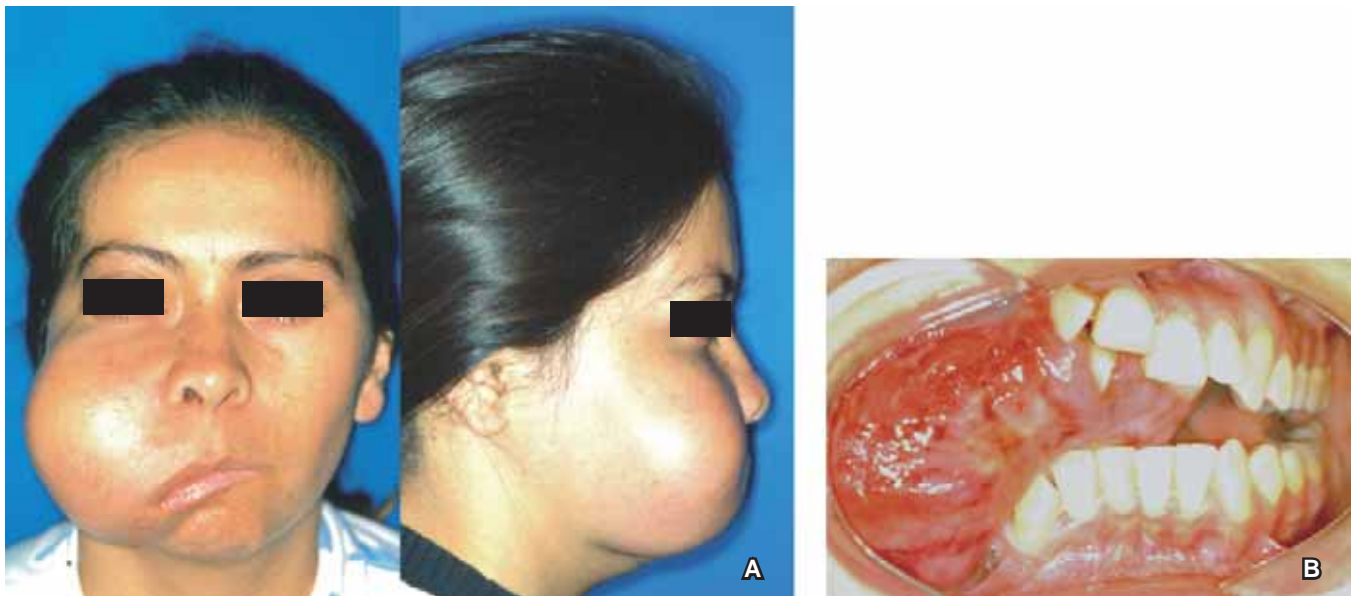


Figura 2. A, aspecto extraoral. B, aspecto intraoral de la tumoración.

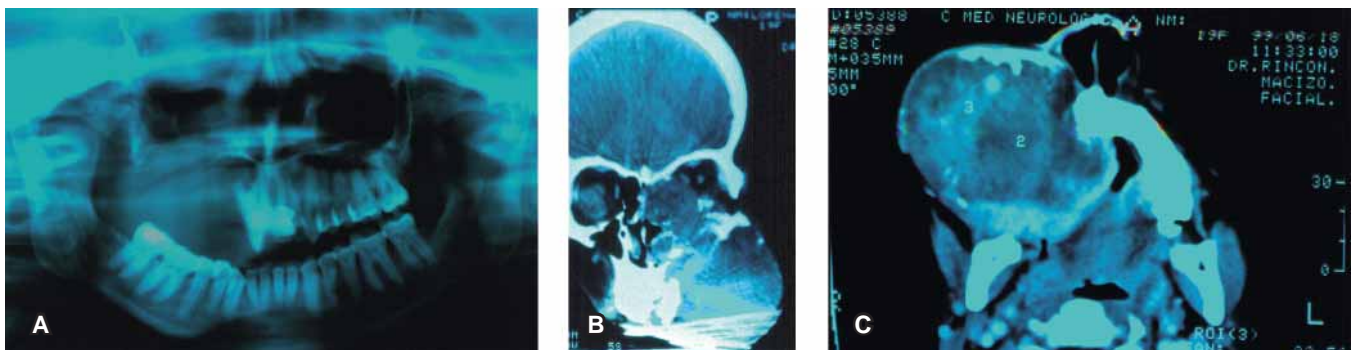


Figura 3. A, ortopantomografía. B y C, cortes coronal y axial de TAC.

### TRATAMIENTO

El tratamiento se divide en tres fases:

1. Fase preoperatoria. Toma de biopsia incisional y preparación prequirúrgica de la paciente.
2. Fase transoperatoria. Resección tumoral y reconstrucción inmediata de región orbitaria con toma y aplicación de injerto autólogo de cresta iliaca izquierda.
3. Fase postoperatoria. Rehabilitación protésica oral inmediata con obturador palatino.

Fase preoperatoria. Se realiza toma de biopsia incisional, con reporte histopatológico de mixoma odontogénico. Se inicia protocolo prequirúrgico con la

toma de laboratorios sanguíneos (Biometría hemática, química sanguínea, electrolitos séricos, tiempo de protrombina y tiempo parcial de tromboplastina) los cuales se encuentran dentro de los parámetros normales, posteriormente interconsulta a los servicios de Otorrinolaringología, Oftalmología y Anestesiología para valoración preoperatoria.

Fase transoperatoria. Con la paciente en quirófano en posición decúbito dorsal y bajo anestesia general balanceada por intubación nasotraqueal, se inicia acto quirúrgico con asepsia y antisepsia de región cervicofacial derecha y pélvica izquierda para posteriormente colocar campos estériles de manera habitual. Se infiltra lidocaína al 2% con epinefrina al 1 x 100,000 en región hemifacial derecha tercios medio e inferior, así como en región pélvica para hemostasia local, pos-

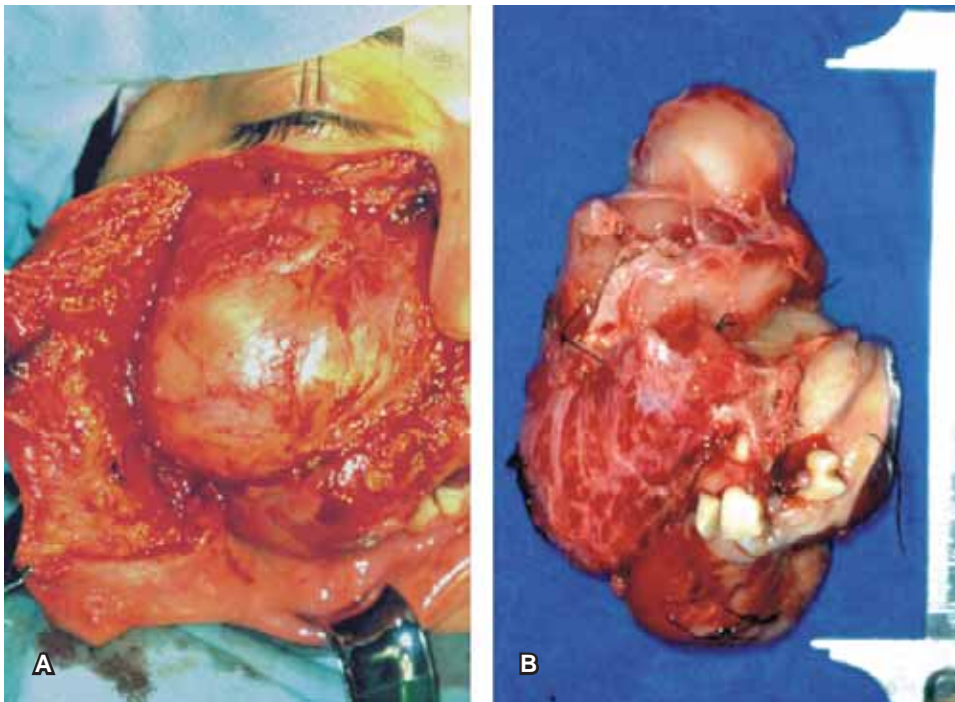
teriormente se procede a realizar incisión quirúrgica tipo Weber-Ferguson-Lynch en región facial derecha, disecando colgajo de espesor total para la exposición tumoral (*Figura 4A*), identificando estructuras vasculares asociadas para su ligadura y cauterización, se continúa la disección intraoral y lateronasal de la lesión, la cual se observa bien encapsulada. Posteriormente se diseña en dirección cefálica sin encontrar compromiso severo con el globo ocular, sin embargo la lesión ocupa parte importante de la cavidad orbitaria lo que ocasiona la proptosis del mismo globo ocular y la destrucción completa del piso y reborde orbitario inferior.

Simultáneamente a la resección tumoral se lleva a cabo la toma de injerto de cresta iliaca izquierda, por medio de incisión lineal de aproximadamente 10 cm de longitud sobre el borde anterior de la cresta intervenida, se diseña por planos y posteriormente con disección roma se expone la cresta iliaca previa disección perióstica, tomando como referencia para realizar osteotomía, la espina anterosuperior hasta el tubérculo posterior. Se inicia osteotomía con fresa 701L de baja velocidad de carburo para delimitar bordes, después con sierra recíprocante se profundiza el corte y se termina con cincel curvo y martillo, obteniendo una laja corticoesponjosa de aproximadamente 5 x 7 cm; posteriormente, se coloca cera para hueso en sitios sangrantes, se irriga profusamente con solución salina

estéril y se revisa hemostasia. Se sutura la herida quirúrgica por planos con puntos simples de poliglactina 910 3-0 y el plano dérmico con Nylon 4-0, colocándose drenaje con presión negativa.

Se realiza osteotomía de la región malar derecha dejando borde óseo libre de lesión de aproximadamente 5 mm, facilitando así la remoción del tumor. Una vez enucleada la lesión se procede a reenviarla a estudio histopatológico y confirmar diagnóstico (*Figura 4B*). Se contornea la laja ósea para dar forma similar a la región de piso y reborde orbitario derechos, ajustándola desde malar hasta región lateronasal devolviendo forma a dicha región y logrando dar soporte al globo ocular; el injerto ya contorneado se fija con miniplacas de titanio de sistema estándar de 2 mm y tornillos de 5 x 2 mm con llave cuadrangular interna. Se revisa hemostasia y se lleva a cabo el cierre de la herida quirúrgica previa rotación del colgajo buccinador para la protección del injerto (*Figura 5*).

Posteriormente, se reposiciona el colgajo y se sutura el plano muscular con poliglactina 910 3-0 con puntos de colchonero cuadrangular y el plano dérmico con Nylon 5-0 con sutura subcuticular. En región oral se colocan puntos simples con poliglactina 910 3-0, se irriga profusamente con solución salina estéril, se aspira y se revisa hemostasia sin evidencia de sangrado; dejando en cavidad palatina gasas yodoformadas las cuales se cambiarán cada tercer día. Se coloca sonda



**Figura 4.** A, abordaje quirúrgico tipo Weber-Ferguson-Lynch. B, Tumor resecado

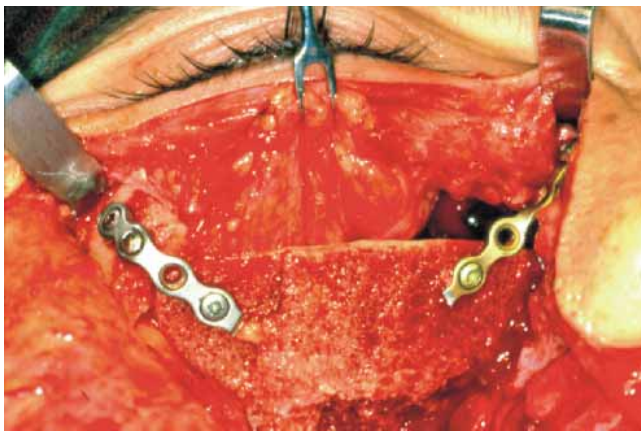
nasoyeyunal para iniciar dieta polimérica en piso de hospitalización. Se termina acto quirúrgico extubando a la paciente sin complicaciones la cual es trasladada a sala de recuperación con signos vitales estables y automatismo respiratorio.

Fase postoperatoria. El drenaje pélvico es retirado a las 48 horas con escasa colección serohemática (5 cc). La sonda nasoyeyunal se retira a los 8 días, una vez iniciada la vía oral y tolerándola adecuadamente.

Al séptimo día postoperatorio se revisa a la paciente observando edema moderado de la región facial, la cual presenta moderada asimetría y depresión nasogeniana derecha, se observa herida quirúrgica sin datos de dehiscencia ni infección clínica, se retiran suturas; se revisa globo ocular derecho el cual se observa con movimientos y visión conservada, eje interpupilar

sin desviaciones, región nasal permeable mejorando el flujo aéreo respiratorio, movilidad facial conservada. Se envía al servicio de prótesis Maxilofacial para la elaboración de obturador palatino. El cual es colocado una semana después.

A las seis semanas postoperatorias se realiza revisión de la paciente y se encuentran movimientos adecuados de la musculatura facial sin evidencia de paresia, refiriendo la paciente disestesia de región maxilomalar y lateronasal derecha. Asimismo, se observa depresión maxilomalar moderada, tegumentos con adecuada coloración e hidratación, la cicatrización de la herida quirúrgica se observa adecuada sin aparentes alteraciones (*Figura 6*). Intraoralmente se observa obturador palatino en posición y cumpliendo función, mucosas con adecuada coloración e hidratación, función velo-faríngea conservada.

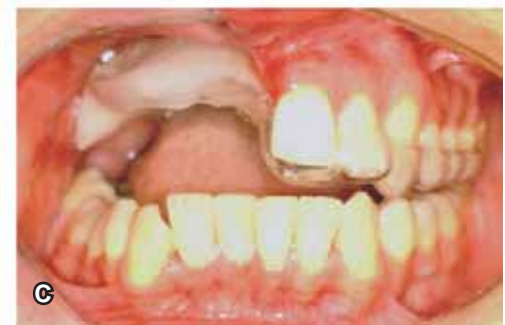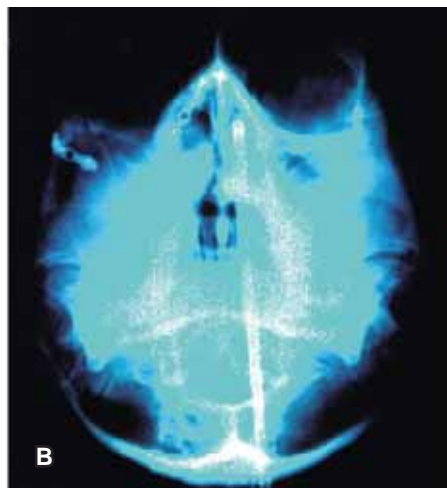

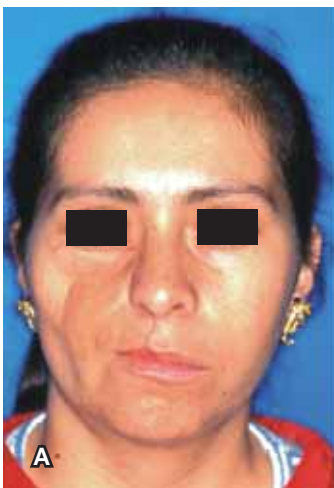
**Figura 5.** Injerto autólogo contorneado y fijado con miniplacas y tornillos de titanio.

### DISCUSIÓN

El tratamiento del mixoma óseo ha sido controversial. Algunos autores han reportado el uso de la radioterapia; sin embargo, esta lesión no es radiosensible y los estudios revelan que actualmente no existe cura a largo plazo con este tratamiento.

El tratamiento quirúrgico del mixoma óseo incluye enucleación, curetaje y cauterización química, así como resección parcial o en bloque con remoción de la lesión con márgenes óseos libres de lesión de 2 a 10 mm. Davis y cols, reportaron una tasa de recurrencia del 25% la cual variaba según la agresividad de la técnica quirúrgica utilizada para la extirpación tumoral. Además se reportó que la tasa de recurrencia ocurre generalmente a los 2 años de la excisión.<sup>20</sup>



**Figura 6.** A, aspecto extraoral. B, radiografía postoperatoria. C, aspecto intraoral con obturador palatino.



Deron y cols, Abubaker y Benson recomiendan resección primaria radical en bloque del tumor con un margen libre de lesión de 1 cm para preservar las estructuras anatómicas adyacentes. Aunque el mixoma es un tumor no encapsulado con márgenes infiltrantes, el seguimiento deberá llevarse a cabo indefinidamente, considerando el reporte de Slootwegs, el cual habla de recurrencia tumoral en una mandíbula después de 15 años de su excisión.<sup>21-23</sup>

### CONCLUSIONES

El tratamiento de cualquier tumoración deberá incluir en primer lugar la toma de biopsia y estudio histopatológico, los cuales deberán llevarse a cabo de manera adecuada para así llegar a un diagnóstico certero y poder normar la conducta quirúrgica a seguir como en el presente caso. Esto es sustentado en una correlación estrecha multidisciplinaria entre el patólogo oral, radiólogo y cirujano maxilofacial.

La resección en bloque sigue siendo en la actualidad la modalidad quirúrgica más aceptada en cirugía maxilofacial para el tratamiento del mixoma odontogénico en las lesiones extensas; no así para las lesiones pequeñas, en las cuales debe considerarse en primer lugar la enucleación y curetaje antes de realizar cirugías amplias y devastadoras, lo que ocasionaría desfiguramiento y pérdida de la función, así como interferencia del crecimiento facial en el caso particular de pacientes pediátricos.

En el caso expuesto fue indispensable realizar la reconstrucción primaria inmediata para preservar la función visual en nuestra paciente; sin embargo, se hace necesaria una estricta vigilancia imagenológica que incluya radiografías simples y TAC, ante una probable recurrencia tumoral.

### REFERENCIAS

- Barros RE, Domínguez FV, Cabrini RL. Myxoma of the jaws. *J Oral Surg* 1969; 27: 225.
- Zimmerman DC, Dahlin DC. Myxomatous tumors of the jaws. *Oral Maxillofac Surg* 1958; 11: 1069.
- Canalis RF, Smith GA, Konrad HR. Myxomas of the head and neck. *Arch Otolaryngol* 1976; 102: 300.
- Stout A. Myxoma: Tumour of primitive mesenchyme. *Ann Surg* 1948; 27: 706.
- Shneck DL. Odontogenic myxoma: Report of two cases with reconstruction consideration. *J Oral Maxillofac Surg* 1993; 51: 935.
- Shaffer WG, Levy BM. Tratado de Patología Bucal. México, Edit. Interamericana; 1986: 300-302.
- Regezzi JA, Kerr DA, Courtney RM. Odontogenic tumors: Analysis of 706 cases. *J Oral Surg* 1978; 36: 771.
- Farman AG, Nortje CJ, Grotepass FW et al. Myxofibroma of the jaws. *Br J Oral Surg* 1977; 15: 3.
- Moshiri S, Oda D, Worthington P et al. Odontogenic myxoma: Histochemical and ultrastructural study. *J Oral Pathol Med* 1992; 21: 401.
- Slootweg PJ, Witkamp AR. Myxoma of the jaws. *J Maxillofac Surg* 1986; 14: 46.
- Sinha SN, Rajvanshiv A, Shukla A. Myxoma of the nasopharynx. *Ear Nose Throat J* 1978; 57: 381.
- McClure DK, Dahlin DC. Myxoma of bone: Report of three cases. *Mayo Clin Proc* 1977; 52: 249.
- Goaz PW, White SC. *Oral Radiology Principles and Interpretation* (ed3), St. Louis MO, CV Mosby, 1994: 450-456.
- Regezzi JA. Patología Bucal. México, Edit. Interamericana; 1991; 354: 372-374.
- Philip SJ, Eversole LR, Wysocky G. *Patología Oral y Maxilofacial Contemporánea*. España, Edit. Harcourt Brace; 1998: 143-144.
- Fenton S, Slootweg PJ, Dunnebie EA et al. Odontogenic Myxoma in a 17-month-old child: A case Report. *J Oral Maxillofac Surg* 2003; 734: 736.
- Landa LE, Hedrick MH, Nepomuceno-Pérez MC et al. Recurrent Myxoma of the zygoma: A case report. *J Oral Maxillofac Surg* 2002; 704: 708.
- White DK, Chen S, Monhac AM et al. Odontogenic myxoma: A clinical and ultrastructural study. *Oral Surg* 1975; 39: 901.
- Pogrel MA. The use of liquid nitrogen cryotherapy in the management of locally aggressive jaw lesion. *J Oral Maxillofac Surg* 1993; 51: 269.
- Davis RV, Baker RD, Alling CC. Odontogenic Myxom. *J Oral Maxillofac Surg* 1978; 36: 610.
- Deron PB et al. Myxoma of the maxilla: A case with extremely aggressive biologic behaviour. *Head Neck* 1994; 18: 459.
- Abubaker O, Benson KJ. *Oral and Maxillofacial Surgery Secrets*, Philadelphia, PA, Hanley and Belfus, 2000: 264.
- Lund V, Harrison J. *Tumours of the upper jaw*. New York, NY, Churchill Livingstone, 1993: 141-143.

Dirección para correspondencia:

**Dr. Rafael Ruiz**  
Cda. Félix Cuevas 38-101  
Col. Del Valle,  
03100.  
México, D. F.  
E-mail: raruro@yahoo.com.mx