



# Tratamiento de recesiones gingivales múltiples clase I y III de Miller combinando injerto de tejido conectivo sub-epitelial con técnica en túnel

## *Treatment of multiple Miller class I and III gingival recessions by means of sub-epithelial connective tissue graft and tunnel technique*

Vianey Lino Aguilar,\* Ivonne Zuly González Estrella,<sup>§</sup> Rosalía Martínez Hernández,<sup>||</sup> Araceli Hurtado Sánchez\*

### RESUMEN

**Introducción:** La recesión gingival puede estar relacionada con la enfermedad periodontal o condiciones mucogingivales ocasionando hipersensibilidad, caries radicular y problemas estéticos. La combinación de la técnica en túnel y el injerto de tejido conectivo subepitelial puede considerarse una opción para el tratamiento de recesiones gingivales múltiples. **Presentación del caso:** Paciente de sexo femenino de 38 años de edad, al interrogatorio refiere tener hipersensibilidad dentaria en los dientes superiores (13, 14, 22, 23, 24) que presentan recesión gingival. A la valoración periodontal se observan recesiones gingivales clase I y III de Miller en cuadrante I y II, el diagnóstico periodontal es periodonto sano. Para realizar la cobertura radicular se planea combinar la colocación de injerto de tejido conectivo subepitelial con técnica en túnel, siendo un procedimiento adecuado cuando las papilas interdentes son amplias, además de ser una técnica de alta predictibilidad para lograr la cobertura radicular. En este caso, se decidió iniciar por el segundo cuadrante, ya que eran los sitios con mayor hipersensibilidad dentaria y un mes después realizar el tratamiento en el primer cuadrante. **Conclusiones:** La técnica que se aplicó permitió eliminar la hipersensibilidad dentaria en un 100% considerando como única desventaja el doble sitio quirúrgico del sitio donador. Es importante mencionar que además de lograr mejoría en la hipersensibilidad dentaria, se mejoraron las condiciones estéticas.

### ABSTRACT

**Introduction:** Gingival recession can be associated to periodontal disease or muco-gingival conditions causing hypersensitivity, root caries and esthetic problems. A combination of the tunneling technique with sub-epithelial connective tissue graft can be considered an option for multiple gingival recession treatment. **Case presentation:** A 38 year old female patient who informed of suffering hypersensitivity in upper teeth (13, 14, 22, 23, 24), exhibiting gingival recession. Periodontal evaluation revealed Miller class I and III gingival recessions in quadrants I and II. Periodontal diagnosis was healthy periodontium. In order to achieve root coverage, placement of sub-epithelial connective tissue graft with tunneling was planned. This represents a suitable procedure in cases when interdental papillae are wide, moreover, it constitutes a high predictability technique in order to achieve root coverage. In the present case, it was decided to initiate treatment on the second quadrant since it lodged sites with greater dental hypersensitivity, to be followed a month later by treatment on the first quadrant. **Conclusions:** This applied technique allowed for 100% elimination of tooth hypersensitivity, only considering a disadvantage the double surgical site of the donor site. It is important to mention that, in addition to achieving improvement in tooth hypersensitivity, esthetic appearance was improved.

**Palabras clave:** Injerto de tejido conectivo, recesión gingival, técnica en túnel, hipersensibilidad dental.

**Key words:** Connective tissue graft, gingival recession, tunneling technique, tooth hypersensitivity.

### INTRODUCCIÓN

La recesión gingival es la migración del tejido gingival marginal en sentido apical a la unión cemento-esmalte (UCE) con la exposición de la superficie radicular. El trauma tisular causado por el cepillado de dientes vigoroso se considera como factor causal predominante para el desarrollo de las recesiones gingivales, particularmente en individuos jóvenes.<sup>1</sup>

Muchas de estas condiciones pueden ser detectadas por los pacientes, que con frecuencia observan recesiones gingivales y buscan algún tratamiento. En este contexto, la cobertura de las superficies radiculares ex-

\* Profesor-Investigador. Facultad de Estomatología de la Benemérita Universidad Autónoma de Puebla, Puebla, Puebla, México.

§ Profesor. Facultad de Odontología de la Universidad Nacional Autónoma de México, Ciudad de México, México.

|| Profesor. División de Estudios de Postgrado e Investigación de la Facultad de Odontología, Universidad Nacional Autónoma de México, Ciudad de México, México.

Recibido: marzo 2017.

Aceptado: agosto 2017.

© 2018 Universidad Nacional Autónoma de México, [Facultad de Odontología]. Este es un artículo Open Access bajo la licencia CC BY-NC-ND (<http://creativecommons.org/licenses/by-nc-nd/4.0/>).

Este artículo puede ser consultado en versión completa en <http://www.medigraphic.com/facultadodontologiaunam>

puestas se ha convertido en un problema terapéutico importante debido a las demandas crecientes de los pacientes como: problemas estéticos, hipersensibilidad dentaria, caries radicular, o bien que obstaculice la remoción adecuada de la placa dentobacteriana.<sup>2-4</sup>

El manejo de las recesiones gingivales y sus secuelas se basan en una evaluación detallada de los factores etiológicos y el grado de daño en los tejidos adyacentes. El tratamiento inicial de los pacientes con recesión gingival debe ser dirigido a corregir el o los factores etiológicos.<sup>5</sup>

Varios procedimientos quirúrgicos tales como injertos pediculados, injertos gingivales libres, injertos de tejido conectivo subepitelial (ITCS), técnica en «sobre» o «túnel», regeneración tisular guiada utilizando membranas sintéticas y el uso de matriz dérmica acelular han sido reportados para disminuir la profundidad de la recesión gingival, aumentar la inserción clínica y el ancho de tejido queratinizado.<sup>3</sup>

Los resultados en metaanálisis han demostrado que el ITCS se podría considerar el estándar de oro de los procedimientos en el tratamiento de recesiones gingivales; sin embargo, la predictibilidad de este procedimiento está influenciada por una gran variedad de factores, por ejemplo: factores quirúrgicos, diente a tratar, tensión del colgajo, hábito de tabaquismo, tipo de recesión, factores relacionados al operador y al paciente, cantidad de tejido queratinizado presente y el tipo de procedimiento quirúrgico a utilizar.

La clasificación de Miller sustenta un pronóstico para los procedimientos de cobertura radicular, donde la cobertura completa (100%) puede ser anticipada en las clases I y II, cobertura parcial (< 100%) en recesiones clase III y en la clase IV no se puede anticipar la cobertura radicular.<sup>4,6,7</sup>

El procedimiento en túnel se introdujo en 1994 y se denomina como el «sobre supraperióstico». La característica única de este procedimiento es que la papila interdental se deja intacta y la ausencia de incisiones verticales logra mejores resultados estéticos. Más tarde, esta técnica en túnel se modificó para inducir un posicionamiento coronal del tejido marginal, lo que permite una cobertura completa del injerto.<sup>2</sup>

De acuerdo con el protocolo descrito por Allen, la técnica en «túnel» incluye la preparación de un colgajo de mucosa supraperiostica con incisiones intrasulculares. Esto permite el desplazamiento de la encía hacia cervical y por lo tanto, la creación de una «bolsa». Después el injerto de tejido conectivo subepitelial se inserta en el túnel, parcialmente expuesto durante las recesiones y se sutura en esta posición.

La técnica de túnel modificado está libre de incisiones verticales u horizontales, es un método mínima-

mente invasivo, el suministro de sangre se puede conservar al máximo y la cobertura del injerto es factible en comparación con otras técnicas, existe menos incomodidad postoperatoria para el paciente y mejores resultados estéticos. Se requiere una disección mucoperiostica más allá de la unión mucogingival y también en cada papila. Se utilizan pequeños instrumentos que se han desarrollado específicamente para facilitar la preparación del túnel disminuyendo el riesgo de perforación iatrogénica y el trauma quirúrgico.<sup>2,5,6,8</sup>

El procedimiento de sutura original para el injerto de tejido conectivo subepitelial debe asegurar el desplazamiento en sentido coronal, primero del injerto al lecho receptor y después desplazando el colgajo coronalmente mediante una sutura continua para cubrir la mayor parte del injerto como sea posible.<sup>9</sup>

Para considerar que se ha logrado la cobertura radicular exitosa, la nueva posición del margen gingival debe ubicarse coronal a la unión cemento-esmalte.<sup>4,10</sup>

## PRESENTACIÓN DE CASO CLÍNICO

Paciente de sexo femenino de 38 años de edad, acude a consulta periodontal buscando una solución a la hipersensibilidad dentaria que presenta en la zona superior. Al interrogatorio no refiere antecedentes personales patológicos, por lo que se considera como aparentemente sana. Durante la evaluación inicial se realizó sondeo periodontal. El diagnóstico periodontal fue Periodonto sano y recesiones gingivales clase I de Miller en 13, 14, 22, 23 y clase III en 24. Se tomaron radiografías periapicales para determinar la altura de la cresta ósea.

El plan de tratamiento indicado es realizar cobertura radicular mediante injertos de tejido conectivo subepitelial con técnica en túnel.

Estos procedimientos se realizarán en dos sesiones, comenzando con el primer cuadrante, siendo el sitio con mayor molestia para la paciente, y un mes después llevar a cabo el procedimiento del segundo cuadrante.

### Tratamiento inicial

Cabe mencionar que el tratamiento le fue explicado detalladamente a la paciente, explicando ventajas y desventajas del mismo, se le dio a firmar una carta de consentimiento informado.

Se realizó fase I periodontal mediante la modificación de hábitos de higiene bucal, se implementó la técnica de cepillado de Stillman modificado y el uso adecuado de hilo dental, se realizó profilaxis y pulido dental.

### Procedimiento quirúrgico

Antes de iniciar el procedimiento quirúrgico, se le pidió a la paciente que realizará colutorios bucales con gluconato de clorhexidina al 0.12% durante 1 min, se llevó a cabo la desinfección de la región extrabucal con iodopovidona.

Posteriormente se anestesia la región de los dientes a tratar (13-14), aplicando la técnica de anestesia supraperióstica por vestibular y palatino (*Figura 1A*).

Después se llevaron a cabo incisiones intrasulculares de espesor parcial con una hoja de bisturí No. 15c creando un sobre profundo en cada recesión y extendiéndose más allá de la unión mucogingival con el objetivo de permitir el desplazamiento del colgajo en sentido coronal, manteniendo así intactas las papilas interdentes. Este procedimiento se realizó de igual forma en cada recesión gingival a tratar con la finalidad de ir creando un túnel y permitir un fácil desplazamiento del injerto (*Figura 1B*).

Para la toma del ITCS se realizó una incisión vertical utilizando una hoja de bisturí No. 15c a nivel de la cara palatina de premolares y primer molar superior derecho manteniendo una distancia de 3 mm aproximadamente del margen gingival de estos dientes, mediante esta incisión se creó un sobre para la cosecha del injerto.

Una vez obtenido el ITCS se mantuvo hidratado con solución salina, mientras se lograba el cierre de la incisión vertical en el paladar, para esto se colocaron

tres puntos simples con ácido poliglicólico 5-0, logrando el cierre adecuado del lecho donador.

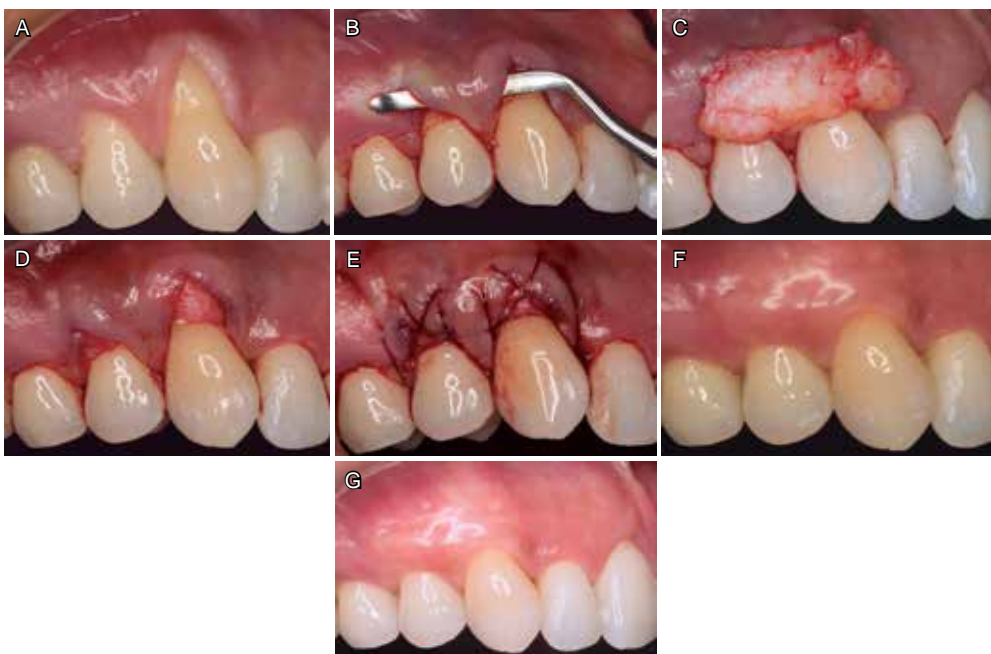Al ITCS se le removió el tejido adiposo con ayuda de unas tijeras S14 y así obtener un injerto delgado y de fácil manipulación para su colocación (*Figura 1C*). Este injerto se colocó en el sitio con la ayuda de un elevador periostal P20, pasándolo de forma muy cuidadosa a través del túnel y así lograr mantener intacta la inserción de las papilas interdentes (*Figura 1D*). Para evitar el desplazamiento del injerto de tejido conectivo subepitelial se colocaron puntos suspensorios coronales y posteriormente se realizó el desplazado coronal del colgajo, combinando puntos simples aislados con suspensorios coronales y puntos en forma de «X», para esto se usó sutura de ácido poliglicólico 5-0 (*Figura 1E*).

Al terminar el procedimiento se colocó apósito periodontal (Coe-pak) en ambos sitios quirúrgicos.

Dentro de los medicamentos postoperatorios se recetó naproxeno sódico tabletas de 550 mg, una tableta cada seis horas durante tres días, aplicación de fomentos fríos sobre la mejilla y colutorios con gluconato de clorhexidina al 0.12% (20 mL cada 12 horas durante dos semanas). Además se le pidió a la paciente no tocar el sitio tratado y evitar actividades que requieran de mucho esfuerzo.

### RESULTADOS

Se realizaron revisiones periódicas, a los siete días se retiró el apósito quirúrgico periodontal y la sutura se retiró a las dos semanas después del procedimien-



**Figura 1.**

**A)** Recesiones gingivales clase I de Miller. **B)** Creación del «túnel» manteniendo intactas a las papilas interdentes. **C)** Presentación de injertos de tejido conectivo subepitelial. **D)** Colocación de injertos de tejido conectivo subepitelial a través del túnel, sin alterar la inserción de las papilas interdentes. **E)** Sutura. **F)** Resultados de la cobertura radicular del primer cuadrante, a los dos meses. **G)** Cobertura radicular completa dos meses posteriores (primer cuadrante).

to. La paciente no tuvo complicaciones postoperatorias y presentó un proceso de cicatrización acorde al tiempo de evolución.

Un mes después del primer procedimiento se realizó la segunda cirugía periodontal para la cobertura radicular de los dientes 22-24, realizando el mismo protocolo que en el primer procedimiento. El proceso de cicatrización fue semejante al de la primera cirugía, sin eventualidades (*Figuras 2 A-C*).

Las características clínicas del caso presentado: papilas anchas y cantidad de tejido queratinizado permitieron llevar a cabo la técnica en túnel con un injerto de tejido conectivo subepitelial, así mismo, el sitio donador aportó la cantidad de tejido necesario para la cobertura total de las recesiones.

A las cuatro semanas de haber realizado cada uno de los procedimientos, la paciente refirió remisión de la hipersensibilidad dental.

A los dos meses se observó cobertura radicular adecuada en los dientes tratados (*Figuras 1F y 2D*).

A los seis meses se llevó a cabo la revisión de seguimiento, observando cobertura radicular satisfactoria en los dientes tratados (*Figuras 1G y 2E*).

La paciente quedó satisfecha con los resultados clínicos.

### DISCUSIÓN

En la actualidad las exigencias del paciente para lograr una mayor estética han ido en aumento. La frecuente presencia de recesiones gingivales,<sup>2,11</sup> y su etiología multifactorial, determinan la necesidad de identificar el factor causal para su adecuado tratamiento.<sup>2</sup>

Para realizar procedimientos de cobertura radicular, el injerto de tejido conectivo subepitelial es considerado el estándar de oro. El ITCS ofrece adecuados resultados pero está limitado por la cantidad de tejido donador obtenido del paladar y genera la necesidad de crear un segundo lecho quirúrgico para su obten-

ción. Para evitar un segundo lecho quirúrgico, la utilización de una matriz dérmica acelular es una opción, cuyo inconveniente es el costo de dicho material.<sup>12</sup>

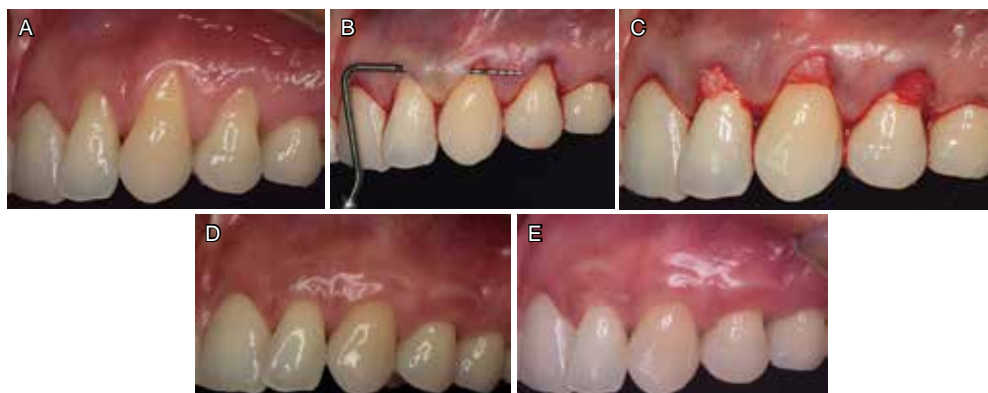
Ahora bien en algunos estudios se presenta la técnica de «tunelización» con la colocación de matriz dérmica acelular para el tratamiento de recesiones gingivales múltiples y los resultados de esta serie de casos arrojan un promedio de 61% de cobertura de defectos y una ganancia de 0.15 mm en el grosor del tejido, los cuales se lograron un año después de la operación.<sup>13</sup>

Sin embargo, en otros estudios han concluido que el ITCS con técnica en túnel parece ser una técnica adecuada para tratar las recesiones gingivales clase II y III de Miller en la región anterior mandibular, siendo el porcentaje medio de cobertura radicular del 83.25%, con un aumento estadísticamente significativo del tejido queratinizado de 2.5 mm.<sup>6</sup>

Chaparro y cols., en su estudio no observaron diferencias significativas entre la cobertura radicular completa alcanzada en el maxilar comparada con la mandíbula. Sin embargo, se observó una diferencia significativa entre la cobertura radicular completa alcanzada en las recesiones clase I de Miller en comparación con la clase II ya que un año después del procedimiento quirúrgico, aproximadamente el 67.9% de los sitios tratados en el maxilar mantiene una cobertura radicular completa en comparación con el 52.5% de las recesiones gingivales mandibulares.<sup>2</sup>

La revisión de la literatura brinda el acceso a múltiples técnicas diseñadas para cobertura radicular, mismas que han sido modificadas originando otras técnicas. Es importante considerar que además de la técnica es imprescindible el correcto diagnóstico de la recesión gingival, evaluación de las características clínicas de los tejidos adyacentes y habilidad del operador.<sup>11</sup>

Aunque los factores anteriores son importantes, también se ha mencionado que la presencia de lesiones cariosas radiculares y la pérdida de tejidos interdientales afectan de manera negativa la cobertura ra-



**Figura 2.**

**A)** Recesiones gingivales clase I de Miller en 22-24. **B)** Preparación del túnel. **C)** Adaptación de injertos de tejido conectivo subepitelial dentro del túnel. **D)** Resultados de la cobertura radicular del segundo cuadrante, a los dos meses. **E)** Cobertura radicular completa seis meses posteriores (segundo cuadrante).



dicular completa, esto debe ser evaluado clínicamente y previamente platicado con el paciente.<sup>14</sup>

Además autores como Dani y cols, han concluido que el éxito de cualquier procedimiento de cobertura radicular se determina por varios factores que son críticos en cada paso del procedimiento, desde la selección del caso hasta el mantenimiento a largo plazo (terapia periodontal de apoyo) y el cumplimiento del paciente. El ITCS y técnica en túnel produce resultados significativamente mejores y predecibles con grandes ventajas.<sup>8</sup>

Autores como Lops D y cols, han sugerido el uso de un sistema computarizado de análisis de imágenes siendo una manera sencilla y confiable de medir las modificaciones de tejidos blandos durante un periodo de seguimiento.<sup>15</sup>

En este estudio se confirmó que la combinación de ITCS y la técnica en túnel proporciona un excelente tratamiento estético cuando es evaluado por los pacientes.<sup>6</sup>

De acuerdo a esto podemos valorar que esta técnica combinada, aplicada en este caso para el tratamiento de las recesiones gingivales múltiples, logró excelentes resultados estéticos y funcionales, mismos que se han logrado en otros estudios.

## CONCLUSIÓN

La combinación de la técnica en túnel y el injerto de tejido conectivo subepitelial como tratamiento de recesiones múltiples puede ser exitosa si se realiza un adecuado diagnóstico e identificación del factor causal, la habilidad del operador va a determinar el éxito de una técnica predecible como ésta.

«El consentimiento informado se obtuvo de la paciente para la publicación del presente caso al igual que las imágenes que acompañan».

## REFERENCIAS

1. Niklaus PL, Lindhe J. *Clinical periodontology and implant dentistry*. 6a ed. Wiley Blackwell. 2015, p. 1002.
2. Chaparro A, De la Fuente M, Albers D, Hernandez D, Villalobos AM, Gaedechens D et al. Root coverage of multiple Miller Class I and II recession defects using acellular dermal matrix and tunneling technique in maxilla and mandible: a 1-year report. *Int J Periodontics Restorative Dent*. 2015; 35 (5): 639-645.
3. Singh J, Bharti V. Treatment of multiple gingival recessions adopting modified tunnel subepithelial connective tissue graft technique. *Indian J Dent Res*. 2014, 25 (6): 816-820.
4. Pini-Prato G, Magnani C, Zaheer F, Rotundo R, Buti J. Influence of inter-dental tissues and root surface condition on complete root coverage following treatment of gingival recessions: a 1-year retrospective study. *J Clin Periodontol*. 2015; 42 (6): 567-574.
5. Mitrea M, Rusu A, Calin D. Palatal connective tissue grafting through tunnel technique in anterior mandible: a case report. *Revista Română de Anatomie Funcțională și Clinică, Macro și Microscopica și de Antropologie*. 2014; 13 (4): 540-547. 8p.
6. Nart J, Valles C. Subepithelial connective tissue graft in combination with a tunnel technique for the treatment of Miller class II and III gingival recessions in mandibular incisors: clinical and esthetic results. *Int J Periodontics Restorative Dent*. 2016; 36 (4): 591-598.
7. Zucchelli G, Stefanini M, Ganz S, Mazzotti C, Mounssif I, Mazzotti M. Coronally advanced flap with different designs in the treatment of gingival recession: a comparative controlled randomized clinical trial. *Int J Periodontics Restorative Dent*. 2016; 36 (3): 319-327.
8. Dani S, Dhage A, Gundannavar. The pouch and tunnel technique for management of multiple gingival recession defects. *J Indian Soc of Periodontol*. 2014; 18 (6): 776-780.
9. Allen EP. Subpapillary continuous sling suturing method for soft tissue grafting with the tunneling technique. *Int J Periodontics Restorative Dent*. 2010; 30 (5): 479-485.
10. Pini-Prato G, Magnani C, Zaheer F, Buti J, Rotundo R. Critical evaluation of complete root coverage as a successful endpoint of treatment for gingival recessions. *Int J Periodontics Restorative Dent*. 2015; 35: 655-663.
11. Deliberador TM, Santos FR, Bosco AF, Furlaneto FA, Messori MR, Giovanini AF et al. Simultaneous application of combination of three surgical techniques for treatment of gingival recession: a case report. *Bull Tokyo Dent Coll*. 2010; 51 (4): 201-205.
12. Mahn DH. Use of the tunnel technique and an acellular dermal matrix in the treatment of multiple adjacent teeth with gingival recession in the esthetic zone. *Int J Periodontics Restorative Dent*. 2010; 30 (6): 593-599.
13. Modarressi M, Wang HL. Tunneling procedure for root coverage using acellular dermal matrix: a case series. *Int J Periodontics Restorative Dent*. 2009; 29 (4): 395-403.
14. Pini-Prato G, Magnani C, Zaheer F, Rotundo R, Buti J. Influence of inter-dental tissues and root surface condition on complete root coverage following treatment of gingival recessions: a 1-year retrospective study. *J Clin Periodontol*. 2015; 42 (6): 567-574.
15. Lops D, Gobbato L, Nart J, Guazzo R, Ho DK, Bressan E. Evaluation of root coverage with and without connective tissue graft for the treatment of single maxillary gingival recession using an image analysis system: a randomized controlled clinical trial. *Int J Periodontics Restorative Dent*. 2015; 35 (2): 247-254.

Dirección para correspondencia:

**Vianey Lino Aguilar**

E-mail: vianperio@gmail.com