



## Elaboración de una sobredentadura modificada para paciente con secuelas quirúrgicas de labio y paladar hendidos: reporte de un caso

### *Construction of a modified overdenture for patient with cleft lip and palate surgery sequels: case report*

Federico Torres Terán,\* César Marín Lázaro,§ René Jiménez Castillo,|| Esperanza Alvarado Gamboa,¶ Eileen Uribe Querol\*

#### RESUMEN

La rehabilitación de pacientes con secuelas de labio y paladar hendidos todavía sigue siendo un reto para los profesionales de la salud, tanto desde el punto de vista quirúrgico como del protésico. Estos pacientes necesitan de un tratamiento multidisciplinario que ofrezca la mejor alternativa de rehabilitación para el paciente. En este artículo presentamos la rehabilitación integral de un paciente con secuelas de labio y paladar hendidos (pérdida de la dimensión vertical, colapso nasal, defecto del labio superior, discrepancia del maxilar y la mandíbula, fístulas oro-antrales y ausencia de incisivos anteriores superiores) por medio de una sobredentadura modificada (sin hacer tratamiento endodóntico). El resultado estético y funcional con este tipo de tratamiento fue satisfactorio y se realizó en un periodo corto de tiempo.

**Palabras clave:** Labio y paladar hendido, rehabilitación protésica, sobredentadura modificada.

**Key words:** Cleft lip and cleft palate, prosthetic rehabilitation, modified overdenture.

#### ABSTRACT

Rehabilitation of patients suffering from cleft lip and palate surgery sequels is still a challenge for health professionals related to both surgical and prosthetic fields. These patients require a multi-disciplinary treatment able to offer the best possible rehabilitation alternative. The present article presents a case of total rehabilitation of a patient with sequels to cleft lip and palate surgery ( loss of vertical dimension, nasal collapse, upper lip defect, upper and lower jaw discrepancies, oro-antral fistulae, absence of upper incisors) by means of a modified over-denture ( with absence of endodontic treatment). Esthetic and functional results achieved with this treatment were satisfactory as well as achieved in a short period of time.

#### INTRODUCCIÓN

El labio y el paladar hendidos son malformaciones craneofaciales congénitas causadas por la falta de unión entre los procesos faciales embrionarios que dan origen a estas estructuras.<sup>1</sup> El labio y el paladar se forman durante el desarrollo embrionario de la sexta a la novena semana de vida intrauterina.<sup>2,3</sup> El paladar primario se desarrolla a partir de la prolongación palatina medial y da origen a la premaxila.<sup>1</sup> El paladar secundario se desarrolla a partir de las prolongaciones palatinas laterales del proceso frontonasal que se fusiona al tabique nasal. Las malformaciones por labio y paladar hendidos afectan los mecanismos respiratorios, los deglutorios, los de articulación, los del lenguaje, los de la audición y la voz en los pacientes que la padecen.<sup>4</sup>

En estos pacientes suelen existir secuelas que comunican la cavidad oral con la nasal dando como resultado deformidades faciales.<sup>5,6</sup> Para rehabilitar a

estos pacientes existen dos tipos de tratamientos: los quirúrgicos y los protésicos. El tratamiento de primera elección es el quirúrgico, que consiste en varias intervenciones con resultados finales a largo plazo. Alternativamente se puede utilizar una rehabilitación protésica. Dependiendo del caso, la rehabilitación comprende tratamientos como: prótesis removibles,

\* Profesor adjunto del Curso Universitario de Prótesis Maxilofacial.

§ Alumno de la Especialidad de Prótesis Maxilofacial.

|| Coordinador de la Especialidad de Prótesis Maxilofacial de la División de Estudios de Postgrado.

¶ Profesor de Carrera de Tiempo Completo Titular «A».

Universidad Nacional Autónoma de México, UNAM

Este artículo puede ser consultado en versión completa en <http://www.medigraphic.com/facultadodontologiaunam>

fijas, totales, sobredentaduras, que pueden incluir un aditamento obturador en caso de ser necesario.<sup>7,8</sup>

En general, la rehabilitación requiere de la fabricación de prótesis no convencionales individualizadas. Éstas tienen varias ventajas; entre ellas, la de ser un tratamiento no invasivo, la de dar resultados aceptables tanto estéticos como funcionales a un corto plazo en comparación con las cirugías y la de tener un precio accesible para cualquier persona.<sup>6,9,10</sup>

En la Clínica de Prótesis Maxilofacial de la UNAM, se rehabilitó a un paciente con displasia ectodérmica y secuelas de labio y paladar hendidos con una sobredentadura no convencional como tratamiento. Sin embargo, cada caso requiere de especificaciones individualizadas. En este trabajo presentamos un caso de una paciente con secuelas de labio y paladar hendidos a la que se le realizó una prótesis de sobredentadura obturadora modificada.<sup>11</sup>

### OBJETIVO

Fabricar una sobredentadura modificada que permita restablecer las funciones de estética, fonética y masticación a una paciente con secuelas de labio y paladar hendidos.

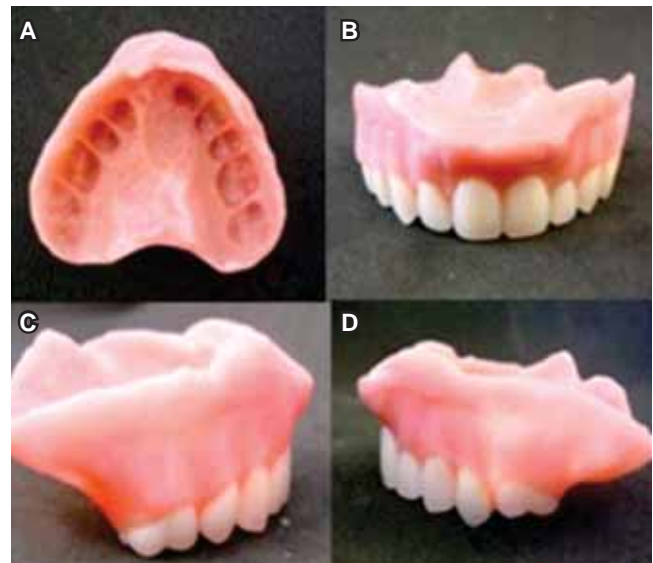
### MATERIALES Y MÉTODOS

**Paciente:** femenino de 17 años de edad, que ha sido sometida a una serie de cirugías correctivas. Presenta actualmente secuelas de labio y paladar hendidos [fístulas oro-antrales, colapso nasal, pérdida de

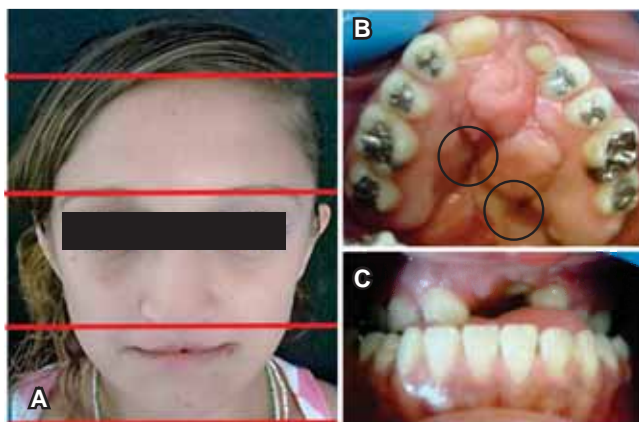
la dimensión vertical e incompatibilidad labial y dental (Figura 1)].

**Tratamiento:** se optó por realizar una sobredentadura obturadora modificada con la finalidad de corregir las secuelas que presenta la paciente y de proporcionar el cierre de las fístulas.


**Impresiones:** se realizó la toma de impresiones primarias con alginato (Jeltrate Chromatic®, Dentsply) y cucharillas prefabricadas (DenTray® II, SultanHealth)



**Figura 2.** Prótesis recortada y pulida. **A.** Vista superior. **B.** Vista frontal. **C.** Vista lateral derecha. **D.** Vista lateral izquierda.



**Figura 1.** Paciente con secuelas de labio y paladar hendidos. **A.** Colapso nasal, incompatibilidad labial y pérdida de la dimensión vertical (líneas horizontales). **B.** Fístulas oro-antrales (círculos). **C.** Discrepancia entre el maxilar y la mandíbula.



**Figura 3.** Compensación de la dimensión vertical. Aspecto de la paciente sin prótesis (izquierda) y con prótesis (derecha).

colocando algodones en las fístulas para evitar el paso del material de impresión a la cavidad nasal.

Estas impresiones se obtuvieron en positivo, en yeso tipo III (Quick Stone®, Whip Mix); con base en los modelos, se realizó una cucharilla individual para la arcada superior y se tomó una nueva impresión con hule de polisulfuro (Permlastic®, Kerr). Se obtuvo el positivo con yeso tipo IV (Silky Rock®, Whip Mix). Posteriormente, se realizó una base de acetato rígida del número 60 (Soft-Tray® Sheets, Ultradent) para brindar una mejor vía de inserción a los dientes y evitar la presión excesiva sobre las papilas dentales.

**Montaje de modelos:** se empleó el arco facial para llevar el montaje de los modelos de yeso a un articulador semiajustable (Articulador #8500®, Whip Mix) y se colocó un rodillo de cera con la altura necesaria para compensar la pérdida de dimensión vertical. Posteriormente, se realizó la colocación de los dientes 22° (Vitapan®, Ivoclar) y se articularon respetando el plano de oclusión inferior.

**Modificaciones específicas:** una vez terminada la colocación de los dientes, se colocó un flanco de cera en la parte anterior para proyectar el labio superior y compensar la incompatibilidad labial que se presentaba. A continuación, se realizó el festoneado de la prótesis y se colocó una capa de adhesivo (Universal Adhesive®, Kulzer) para acrílico-hule en la base de acetato. Posteriormente, se realizó una segunda impresión con hule de polisulfuro, esto para tener una impresión con la mejor fidelidad de los tejidos, y se obtuvo el positivo con yeso tipo III (Quick Stone®, Whip Mix).

**Enmuflado:** una vez terminada la segunda impresión, se procedió a enmuflar la prótesis de una manera directa, colocando sobre los dientes articulados una capa de silicón de cuerpo pesado (Speedex®, Coltène/

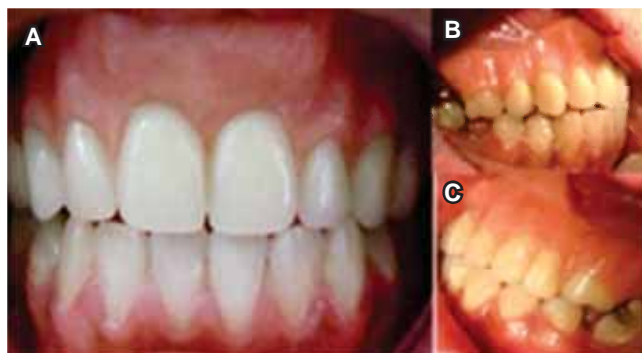
Whaledent). Para obtener una prótesis más limpia y fácil de pulir. Una vez terminada la fase de enmuflado, se continuó con el desencerado y acrilizado de la prótesis.

**Detalles finales:** por último se rescató la prótesis del enmuflado, se recortó y se pulió al alto brillo con la ayuda de un motor de banco (High Speed Alloy Grinder AG05®, Ray Foster), piedras rosas montadas (piedras montadas color de rosa®, YINJILI), mantas para pulir y material de pulimento [Polycirill® (Figura 2)].

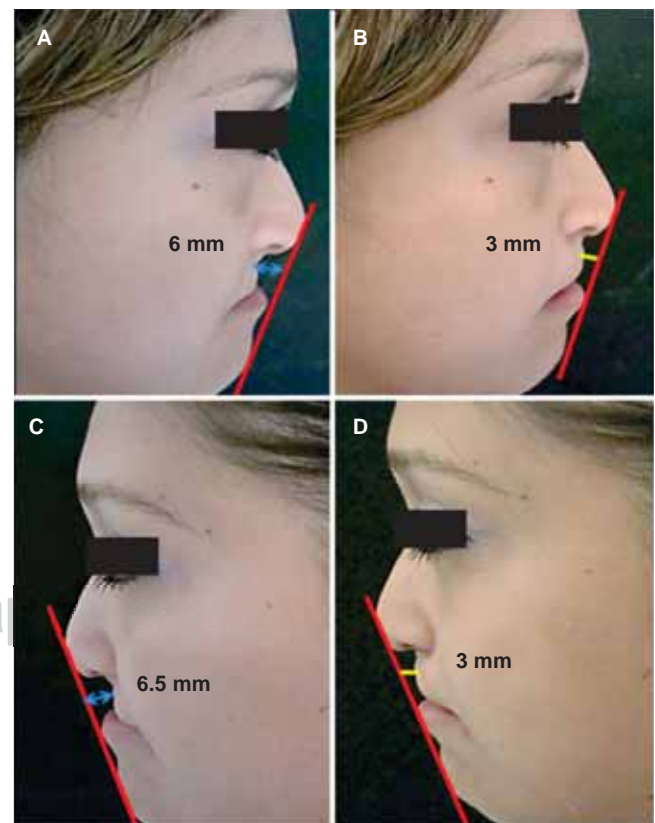
Las zonas que pudieran ejercer una presión excesiva sobre los tejidos fueron eliminadas y verificadas con ayuda de pasta indicadora de presión (Pressure Indicator Paste®, Sultan Health). Se realizaron algunos ajustes selectivos con ayuda de papel articulador (Progress 100®, Bausch).

## RESULTADOS

La prótesis compensó la disminución de la dimensión vertical haciendo que el tercio inferior fuera pro-

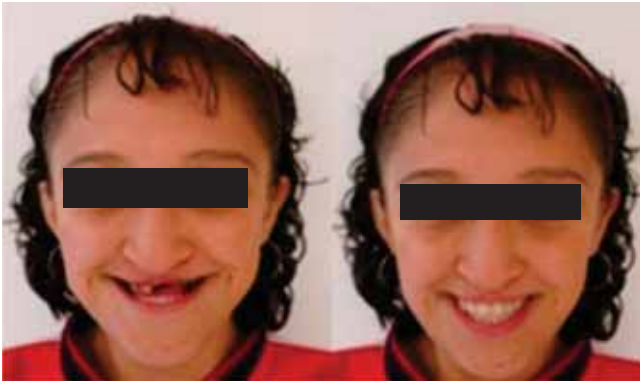

**Figura 4.** Pruebas intraorales. **A.** Oclusión. **B.** Lateralidad derecha. **C.** Lateralidad izquierda.



**Figura 5.** Vistas laterales sin prótesis y con prótesis. **A.** Perfil derecho sin prótesis. **B.** Perfil derecho con prótesis. **C.** Perfil izquierdo sin prótesis. **D.** Perfil izquierdo con prótesis.





**Figura 6.** Seguimiento de la paciente a un año, aspecto sin prótesis (izquierda), aspecto con prótesis (derecha).

porcional a los otros dos tercios de la cara, dando un aspecto de una cara más afilada y alargada (Figura 3). Con esto, se obtuvo una sonrisa estética y agradable.

Al realizar las pruebas intraorales de oclusión (Figura 4A) y movimientos de lateralidad (Figuras 4B y C). La paciente refirió comodidad y aceptación de la prótesis.

La incompatibilidad labial que presentaba la paciente fue mejorada en 3 mm del lado derecho (Figuras 5A y B) y de 3.5 mm del lado izquierdo (Figuras 5C y D).

En conjunto, la prótesis permitió una corrección del defecto del labio superior, brindó mayor soporte a la columna nasal, promovió que se eliminaran las líneas de expresión, que daban un aspecto de una persona más longeva, se mejoró la oclusión y como resultado la masticación fue más efectiva, pero una de las cosas más importante es que mejoró la autoestima de la paciente con base en los comentarios realizados por la misma.

El seguimiento de la paciente a un año, demostró que la prótesis ha sido cómoda y funcional, cumpliendo con sus expectativas masticatorias, fonéticas y estéticas (Figura 6). La paciente refiere que con la prótesis se siente más segura de sí misma, que se ha vuelto una chica extrovertida y que todos a su alrededor observan un cambio favorable en su vida.

## DISCUSIÓN

Las secuelas de los pacientes de labio y paladar hendidos son frecuentemente tratadas con procedimientos quirúrgicos u otros procedimientos protésicos de carácter convencional. Sin embargo, el tratamiento protésico con una sobredentadura no convencional,

como la que se utilizó en este caso, produjo ventajas como: una rehabilitación estética y funcional a corto plazo. Este tipo de prótesis puede ser utilizada de manera permanente o transicional, mientras se decide realizar algún otro procedimiento, y tiene la gran superioridad de no necesitar ningún tratamiento endodóntico o de otra índole sobre las estructuras dentales. Además de ser un tratamiento de bajo costo, con resultados satisfactorios tanto funcionales como estéticos y que sin duda fue de una gran importancia para el paciente.

## CONCLUSIÓN

Con base en los resultados antes expuestos, podemos concluir que se fabricó una sobredentadura modificada que permitió la rehabilitación de esta paciente, cumpliendo con los objetivos que se plantearon al iniciar el tratamiento: restablecer estética, fonética, y funcionalidad masticatoria.

## REFERENCIAS

1. Reisberg DJ. Prosthetic rehabilitation of patients with clefts. *Clin Plast Surg.* 2004; 31: 353-360.
2. Donado RM. *Cirugía bucal.* 3ª ed. España: Editorial Masson, 2005: 618-627.
3. Gay EC. *Cirugía bucal.* 1ª ed. Madrid España: Editorial Ergon, 1999: 687-708.
4. Beumer J, Curtis TA, Marunick. *Maxilofacial rehabilitation prosthodontic and surgical considerations.* Euroamerica, Canada: 1996.
5. Bagis B, Aydagon E. Rehabilitation of congenital palatal defect with a modified technique: a case report. *Cases of Journal.* 2008; 1 (39): 1-4.
6. Benetti R, Zupi A, Toffanin A. Prosthetic rehabilitation for a patient with microstomia: a clinical report. *J Prosthet Dent.* 2004; 92: 322-327.
7. López R, Santolaya A, Bertomeu I, Gómez C, Selva O. Bone resorption processes in patients wearing overdentures. A 6-years retrospective study. *J Clin Exp Dent.* 2009; 1 (1): 24-30.
8. Rodríguez M, Marimón M. Labio y paladar fisurados. Aspectos generales que se deben conocer en la atención primaria de salud. *Rev Cubana Med Gen Integr.* 2001; 17 (4): 379-385.
9. Sabrina R, Elken G, Rivaldo L, Frasca G. Oral health impact profile and prosthetic conditions edentulous patients rehabilitated with implanted-supported overdentures and fixed prostheses. *J Oral Science.* 2009; 51 (4): 535-543.
10. Mese A, Ozdemir E. Removable partial denture in a cleft lip and palate patient: a case report. *J Korean Med Sci.* 2008; 23: 924-927.
11. Alves MB, Pedrosa CN, Andreo CJ, Carvalho MM. Patient with cleft lip and palate case report. *J Appl Oral Sci.* 2008; 16 (5): 360-363.

Dirección de correspondencia:

**Eileen Uribe Querol**

E-mail: euquerol@comunidad.unam.mx