

CARLOS R. PACHECO*

INSUFICIENCIA
RESPIRATORIA AGUDA

Tratamiento

EL TRATAMIENTO de la insuficiencia respiratoria aguda debe orientarse a permitir la adecuada introducción de oxígeno al organismo y el correcto desprendimiento del bióxido de carbono. Para que este intercambio gaseoso pueda realizarse normalmente deben cumplirse los siguientes puntos:

1o. Vías aéreas permeables. Para que entre y salga correctamente el aire al aparato respiratorio es indispensable la existencia de vías aéreas permeables, lo cual se logra por distintos procedimientos:

a) Aspiración naso-traqueal. Es de poca utilidad en el enfermo con insuficiencia respiratoria severa y más bien se usa en casos moderados en donde hay escasa cantidad de secreciones. Se practica previa anestesia local del istmo de las fauces y de la glotis por vía nasal, traccionando la lengua e introduciendo una sonda de hule conectada a un aspirador por la narina más amplia que pase através de la glotis y llegue en la tráquea hasta cerca de la carina. Se suelta la lengua y con movimientos de "va y ven" se provoca el reflejo tusígeno y se aspiran las secreciones.

b) Broncoscopía. La broncoscopía es de mayor utilidad pues permite aspirar las secreciones intencionadamente en el territorio bronquial afectado. Es obligada para la extracción de cuerpos extraños o de concreciones de moco o coágulos sanguíneos que obstruyendo un bronquio provoquen insuficiencia respiratoria aguda. Se lleva a cabo también con anestesia local de la orofaringe y de la glotis usando el

* Academia Nacional de Medicina.

broncoscopio de visión directa a través del cual se administra oxígeno durante la exploración (Fig. 1).

c) Intubación traqueal. Es una medida más eficaz pues asegura una vía aérea constantemente permeable y en caso necesario garantiza la oxigenación mientras se practica traqueotomía. Se usa en casos severos de insuficiencia respiratoria aguda y se puede hacer con sonda de hule o plástico que lleve o no manguito para ocluir la tráquea por fuera de la sonda. El uso del manguito es obligado cuando se emplea respiración mecánica interna. Se intuba previa anestesia local bajo visión directa de la glotis usando laringoscopia rígido con la cabeza del paciente en hiperextensión.

La intubación orotraqueal es buena; sin embargo, no se puede dejar durante mucho tiempo pues se lesionan las cuerdas vocales y molesta enormemente en el sujeto consciente. También puede llevarse a cabo con sonda de *Carlens* que aunque disminuye la luz de los conductos aéreos, permite aspirar cada pulmón por separado y en caso de hemoptisis identificar el lado que sangra (*Proctor y Safar 1965*). En algunas ocasiones cuando haya dificultades grandes para hacerlo por la boca, se emplea la intubación naso-traqueal a través de la nariz más amplia.

d) Cricotirotomía. Varios autores en la actualidad se pronuncian en un caso emergente a favor de la práctica de cricotirotomía antes de llevar a cabo traqueotomía (*Nicholas y Rumer, 1960*). Se practica previa palpación de la depresión cricotiroidea en el cuello realizando una incisión transversal de la piel y de la membrana cricotiroidea a través de la cual se introduce una pinza la que se mantiene abierta para permitir la entrada del aire a la tráquea (Fig. 2). Es un procedimiento de extrema urgencia que encuentra su principal indicación en obstrucciones severas de la glotis o en los sujetos gruesos de cuello corto en estado angustioso. También es de utilidad como tiempo previo a la práctica de traqueotomía.

e) Traqueotomía. La traqueotomía cervical se realiza con mucha frecuencia para el tratamiento de la insuficiencia respiratoria aguda. La operación es de gran utilidad pues disminuye el espacio muerto respiratorio, salva el obstáculo de la glotis, disminuye la presión negativa intrapleural y por lo tanto el esfuerzo inspiratorio, disminuye el vaivén mediastinal en el enfermo neumonectomizado, permite la fa-

cil aspiración de secreciones y la administración de oxígeno, así como la conexión del respirador mecánico a la cánula para administrar respiración artificial y facilita la práctica de broncoscopía.

Para llevarla a cabo se coloca al paciente con la cabeza en hiperextensión sobre una almohada que se sitúa transversalmente bajo los hombros. Puede practicarse al final de una operación torácica y entonces se aprovecha la misma anestesia general, o bien llevarse a cabo antes o después de la operación principal o sin que se realice operación en el tórax y entonces se efectúa con anestesia local. También puede ser un tiempo previo a fenestración traqueal. Se hace una incisión cutánea vertical en la línea media del cuello que va del cartilago cricoides al hueco supraesternal. La incisión transversal a la que se le atribuyen fines cosméticos por seguir la dirección de los pliegues del cuello tiene el inconveniente de que en su parte inferior se colectan secreciones que con posterioridad se infectan, y de que se desplaza en relación con la incisión de la tráquea luxándose la cánula hacia arriba o hacia abajo recargándola sobre la pared de la tráquea con posibilidades de obstrucción y necrosis. Después de incidir la piel y el tejido celular se ligan las venas yugulares anteriores y se observa un espacio en forma de V limitado por las inserciones esternales del esternocleidomastoideo, se incide en el fondo la apnoeosis y se separan verticalmente las fibras de los músculos infrahioideos lo cual permite ver el borde inferior del istmo del tiroides que debe seccionarse entre dos pinzas en la mayoría de las veces, en otras ocasiones es suficiente rechazarlo hacia arriba para disponer de una buena longitud de conducto traqueal. Se pasan dos puntos de fijación a la tráquea en forma de U abarcando el cuarto cartilago uno a cada lado de la línea media dejando un espacio intermedio en donde se hará el corte. Se inciden los cartilagos cuarto y quinto en el espacio mencionado, previa tracción de ambos puntos en U para inmovilizar la tráquea. Puede hacerse un corte vertical o en forma de V invertida, algunos autores quitan una ventana cuadrangular en el cartilago. Se introduce la cánula procurando que sea lo más gruesa posible, habitualmente del No. 8 para el adulto utilizando el mandril que la provee de una punta roma el cual se extrae en cuanto entra la cánula. En ese momento se escucha la salida del aire. Se introduce la entrecánula y se fija con cinta umbilical a la nuca del enfermo. En seguida se pasan los puntos de fijación de la tráquea a través de la piel y se anudan. Se pondrá un punto al extremo superior de la herida, pero el inferior

no debe suturarse pues se forma con la operación un poco de enfisema en el cuello que por ahí escapa. En la práctica de la traqueotomía se emplea la cánula de plata o el tubo de *Rush* con manguito inflable cuando se va a usar el respirador mecánico.

Un accidente que puede presentarse durante la traqueotomía y especialmente en el niño es la ruptura de la pleura pues en él tienen una mayor altura en el cuello ambas cúpulas pleurales que en el adulto. Cuando se presenta esta contingencia se coloca una sonda en el tórax conectada a sello de agua para extraer el aire.

El objeto de la operación es mantener las vías aéreas permeables para lo cual se aspira con sonda de hule a través de la cánula cuantas veces sea necesario. También por el orificio de la traqueotomía se puede practicar broncoscopia para extraer costras, coágulos sanguíneos o secreciones más difíciles de expulsar y que impiden la ventilación correcta. Es aconsejable instilar solución salina fisiológica a través de la cánula para reblandecer las secreciones y aspirarlas con mayor facilidad. Se cambiará la cánula de traqueotomía cada 24 horas para mantenerla libre de secreciones y curar la incisión del cuello. La entrecánula se limpia cada vez que se hacen aspiraciones. Cuando se está usando cánula de *Rush* para administrar respiración mecánica se desinflará el globo cada hora para evitar presión sostenida sobre la mucosa traqueal que ocasiona edema y necrosis. En vista de que la operación ha suprimido las vías respiratorias superiores es conveniente humedecer el ambiente y practicar nebulizaciones a través del orificio de la cánula traqueal.

La decanulación se lleva a cabo cuando la traqueotomía ha terminado su función introduciendo al curar la herida una mecha de gasa para lograr que la cicatrización se realice de la profundidad a la superficie.

2o. Pulmón expandido. El colapso pulmonar ya sea por aire o por líquido disminuye el territorio donde se realiza el intercambio gaseoso. La re-expansión del pulmón colapsado que causa insuficiencia respiratoria aguda debe resolverse de inmediato y para ello se cuenta con la punción torácica y la colocación de sonda en pleura.

a) Punción pleural. Se lleva a cabo con una jeringa de 50 cc. y un trócar del No. 18. Previa anestesia local con novocaína al 2% de piel tejido celular y hoja parietal de la pleura se introduce el trócar perpendicular a la pared del tórax y conectado a la jeringa hasta

llegar a la cavidad pleural. La punción se hace en el lugar en el cual se ha diagnosticado el aire o el líquido o si ocupan toda la cavidad pleural sobre la línea axilar media que es la cara torácica en donde hay que atravesar menos masas musculares. La jeringa y el trocar están conectados a una llave de tres vías de tal modo que no entre aire del exterior sino solo se extraiga el contenido de la pleura. Se extrae todo el aire que sea posible hasta sentir que el pulmón pega con la aguja. Es aconsejable la punción para vaciar un neumotórax hipertensivo en un sujeto joven que ha colapsado gran parte del pulmón así como derrame pleural de consideración, traumático, o que no amerita descolapsar el pulmón. Cuando se extrae aire de manera interminable y no se logra expandir el pulmón debe colocarse una sonda a la cavidad.

b) Sonda en pleura. La colocación de una sonda en la cavidad pleural conectada a sello de agua o a succión continua es la manera más eficaz de reexpandir el pulmón colapsado que está causando insuficiencia respiratoria aguda. Se introduce a la cavidad pleural en el sitio donde la exploración clínica o más aún la imagen radiográfica indica que existe pulmón colapsado. Se prefiere cuando es un colapso por ocupación de la gran cavidad, introducir la sonda en la línea axilar media. Se coloca un punto de anestesia local que abarque piel, tejido celular, músculos y pleura parietal, se hace una pequeña incisión desde la piel hasta la pleura y se introduce, tomándola con una pinza recta, una sonda de hule a la que previamente se le ha hecho uno o dos agujeros y colocando otra pinza que quedará al borde de la piel al introducir la sonda. Se usa en algunas ocasiones el punzón de *Coryllos* con el trocar a través del cual se introduce la sonda hasta la profundidad deseada y luego se retira el trocar. En seguida se despínza la sonda corroborándose que drena aire, sangre o pus y se conecta a un sello de agua que permite la salida del material intrapleural pero que impide la entrada de aire. Al sello de agua debe agregarse succión moderada de 20 cm. de agua lo cual logra una reexpansión pulmonar más rápida. El drenaje cerrado debe usarse cuando el pulmón colapsado hace que el paciente presente disnea de reposo o el colapso sea del 50% del parénquima, su utilidad es manifiesta en los casos de neumotórax espontáneo, de empiema o de hemotórax traumático no coagulado. Se retira la sonda cuando se confirma que ya no drena y que el pulmón radiológicamente está re-

expandido. La sonda no únicamente sirve para reexpandir el pulmón sino también para hacer diagnóstico de la condición endotorácica y establecer la terapéutica a seguir, en tal forma que si drena aire de manera continua se diagnosticará ruptura de vía aérea importante como tráquea o bronquios gruesos lo cual amerita intervención quirúrgica, o si sigue drenando sangre durante un tiempo mayor del esperado y de color rojo intenso lo cual indica hemorragia reciente, se practicará toracotomía para cohibir el vaso sangrante.

3o. Pared torácica estable. La estabilidad de la pared del tórax es una condición indispensable para la correcta ventilación pues el pulmón sigue los movimientos de la caja torácica y se expande gracias a la presión negativa intrapleurales y a la elasticidad propia del órgano. La integridad, y por lo tanto la estabilidad de la pared torácica se puede perder al nivel de la parrilla costal como sucede en el neumotórax abierto y en la fractura costal múltiple, o a nivel diafragmático como pasa en la hernia del recién nacido o en la evisceración del traumatizado toracoabdominal. La consecuencia de la pérdida de la estabilidad de la pared torácica es la respiración paradójica de aquí que los esfuerzos terapéuticos estén orientados a corregirla procediendo de la manera siguiente:

a) Tratamiento del neumotórax abierto. La conducta adecuada es convertirlo lo más pronto posible en neumotórax cerrado con sonda de drenaje. Para esto se debrida y sutura la herida colocándose una sonda conectada a sello de agua y succión continua, lo cual suprime el vaivén mediastinal y logra la reexpansión pulmonar.

b) Fijación de la parrilla costal. El objetivo de la terapéutica es suprimir el dolor, restituir la estabilidad y la forma de la caja torácica. El tratamiento más adecuado del dolor es la novocainización de los nervios intercostales lo que se repetirá cuantas veces sea necesario en la emergencia del nervio y en el foco de fractura o utilizando la novocaína por vía endovenosa. Es importante quitar el dolor pues el enfermo tose con libertad y suprime la contractura muscular que impide una correcta tracción estabilizadora de la pared torácica, además el dolor aumenta el estado de choque.

No es conveniente en la fractura costal múltiple, fijar el plastrón suelto colocando una almohadilla en la zona traumatizada y fijándola con telas adhesivas, pues esto disminuye el tamaño del hemitórax, lo

que origina alteraciones en la mecánica respiratoria, reduce la hemo-tosis por colapso pulmonar e impide la movilidad costal, favoreciendo la retención de secreciones.

Para restituir la estabilidad de la caja torácica se cuenta con diversos procedimientos:

1. Tracción del plastrón fracturado. Tiene por objeto suprimir la respiración paradójica traccionando de los huesos o de los músculos del segmento traumatizado. Se puede lograr en las siguientes formas:

a) Tracción de las costillas o del esternón fracturado. Se hace una pequeña incisión de la piel en los lugares en que mejor se estabilice la parte traumatizada, llegando hasta el hueso, se pasa un alambre que abarque la costilla procurando no herir la pleura. Trátándose del esternón se practican dos perforaciones cercanas en la tabla externa y por ellas se pasan un alambre que toma la forma de U. Se tracciona de estos alambres y a través de poleas y se cuelga cantidad suficiente de peso para suprimir la respiración paradójica. Son suficientes en un adulto, de 4 a 5 kilos. Las poleas se fijan en un armazón ortopédico adaptado al lecho del enfermo (Fig. 3). Naturalmente este procedimiento tiene al paciente confinado en la cama con muy escasa movilidad.

b) Tracción de los músculos de la porción fracturada (*Hudson y Cols.*, 1954). Se utilizan alambres largos de acero inoxidable en número de 2 o 3 que se pasan mediante pequeñas incisiones en piel entre la masa de los músculos pectorales y la parrilla costal, en sus dos extremos se adapta un estribo del cual se hace tracción con pesas y poleas hasta la estabilización. Este procedimiento es menos doloroso que la tracción costal, se pone en práctica en el hombre y mejor aún en sujetos bien musculados en los que haya músculos poderosos para una buena tracción. Sus resultados son favorables.

c) Tracción y fijación en arco metálico (*Shefts*, 1956). Se pasan uno o varios alambres en las costillas o en el esternón y se traccionan sujetándolos a un arco metálico que se apoya en las partes sanas. Tiene su principal utilidad en los fracturados de esternón y la importante ventaja de que el enfermo puede deambular.

2. Colocación de férulas.

a) Férulas pericostales (*Alegria, 1962*). Son clavos largos de acero inoxidable que tienen la curvatura del tórax, se introducen en número de 2 o 3 haciendo una pequeña incisión en la piel un poco antes del sitio de fractura y se sacan después también (incidiendo la piel. La introducción se hace entre las costillas y el plano muscular traccionando la piel y los músculos con pinzas de campo mientras se colocan las férulas. En seguida y en vista de que estos clavos pueden voltearse se traccionan con alambres que perforan la piel y se amarran a un soporte metálico que se apoya en el hueco axilar y en la cresta ilíaca. La dirección de estas férulas pericostales es horizontal de tal manera que cruzan oblicuamente a las costillas, con el objeto de dar mayor estabilidad al plastrón. Se retiran aproximadamente a las 3 o 4 semanas cuando se ha estabilizado el sitio fracturado y tienen la ventaja de que el paciente puede deambular.

b) Clavos intramedulares (*Pacheco, 1958*). Se usan clavos de *Kirschner*, que se insertan en la médula de las costillas. El procedimiento consiste en enclavijar el número de focos de fractura suficiente para que desaparezca la respiración paradójica. Se hace con anestesia general y exposición quirúrgica del plano costal practicando una amplia incisión de los músculos sobre el sitio confundido. Se insertan los clavos en la médula sacando sus extremos por la tabla externa y doblándolos ligeramente para que no se desplacen. Es un buen procedimiento con fundamento fisiológico adecuado, sin embargo amerita una intervención quirúrgica mayor que lleva tiempo prolongado y por lo tanto no puede realizarse en enfermos chocados. Se ha ensayado también con el mismo objeto el uso de asas de alambre para unir el foco de fractura, el resultado ha sido muy poco satisfactorio.

3. Estabilización neumática interna (*Avery y Col., 1956*). Consiste en mantener la estabilidad del tórax fracturado usando el respirador mecánico y haciendo que la presión intra-alveolar en todo momento sea superior a la atmosférica. Se utiliza el respirador a través de traqueotomía que disminuye el esfuerzo respiratorio y permite la aspiación de secreciones.

c) Reducción de hernia diafragmática. El paso de vísceras abdominales al tórax provoca insuficiencia respiratoria aguda. En el niño

recién nacido se debe a la hernia diafragmática congénita y en el adulto a la evisceración traumática a través del diafragma.

El tratamiento es quirúrgico, reduciendo las vísceras al abdomen y suturando el diafragma. La vía de elección es la torácica que permite mejor exposición del campo operatorio, reducción de los órganos abdominales, sutura o reconstrucción del diafragma así como colocación adecuada de las sondas para lograr la reexpansión pulmonar, además en el caso de traumatismo torácico revisar los órganos y tratarlos de manera adecuada (Fig. 4). Sin embargo en la variedad congénita algunos prefieren la vía abdominal y presentan como argumento que no cabe todo el intestino herniado en el vientre habiendo necesidad de cerrar la laparotomía en dos tiempos, en el primero únicamente la piel y en el segundo el peritoneo y la aponeurosis lo cual no puede hacerse usando una toractomía pues el diafragma se tiene que cerrar en un solo tiempo. (*Harrington, 1954*).

4. Territorio vascular pulmonar permeable. La obstrucción brusca de una área extensa del lecho vascular pulmonar, ya sea por un embolo o por un trombo provoca insuficiencia respiratoria aguda. La conducta terapéutica es extraer el obstáculo que al suprimir la irrigación de un territorio pulmonar provoca el trastorno funcional.

a) Embolectomía. Consiste en la extracción del o de los émbolos albergados en el lecho vascular pulmonar. Puede llevarse a cabo con circulación extracorpórea cuando el émbolo está en una rama principal de la arteria o se extiende hacia el tronco, o bien exclusivamente con arteriotomía y suspensión parcial de la circulación de un pulmón cuando el obstáculo se encuentra en una arteria lobar. La circulación extracorpórea se establece derivando la sangre de ambas venas cavas, abriendo el tronco de la arteria pulmonar y exprimiendo los dos pulmones para que los embolos vayan al sitio de la incisión y de ahí puedan ser aspirados (*Beall y Cooley, 1965*). Para poder llevar a cabo esta maniobra debe usarse esternotomía media vertical o transversal (Fig. 5).

b) Tromboendarterectomía. Consiste en la extracción del trombo formado "in situ" y puede ser también de una rama pulmonar principal o de una arteria lobar, en el primer caso se hará con circulación extracorpórea y en el segundo con exclusión de la rama arterial afectada (*Quijano y Col., 1966*).

5o. Oxigenoterapia. El tratamiento de la insuficiencia respiratoria aguda amerita la administración del oxígeno pues esto va a aumentar la concentración del gas en el alveolo pulmonar y por lo tanto la saturación del mismo en la sangre la cual se encuentra hiposaturada por el trastorno funcional existente. Sin embargo, cuando se trata de un paciente que cae en insuficiencia respiratoria aguda pero que ya presentaba el trastorno de manera crónica y severa, su centro respiratorio está trabajando por estímulo hipóxico a través de los cuerpos carotideos y aorticos y no por estímulo directo del bióxido de carbono como es lo normal, entonces al aumentar la concentración de oxígeno en el alveolo y por lo tanto en la sangre, cesa el estímulo del centro respiratorio y el paciente muere en acidosis respiratoria intoxicado con bióxido de carbono y de color rosado. La conducta en tales casos será administrar oxígeno aumentando la ventilación pulmonar por medio del respirador mecánico para eliminar la mayor cantidad posible de bióxido de carbono.

El oxígeno siempre debe administrarse húmedo y mezclado con alcohol cuando se desee efecto antiespumante.

La oxigenoterapia tiene varias formas de administración:

a) Tienda de oxígeno. Es una tienda de material plástico que se adapta a la cama y dentro de la cual se coloca al paciente. Se usa principalmente en niños, con vaporizador que al mismo tiempo les mantiene un ambiente húmedo. Por este procedimiento se alcanzan en el alveolo pulmonar concentraciones del 40% del gas pues la tienda presenta fugas en su adaptación a la cama del enfermo. En el adulto es de poca utilidad pues el sujeto se siente aprisionado y desarrolla claustrofobia.

b) Mascarilla. Se usa con poca frecuencia en la oxigenoterapia pues es molesta para el enfermo, debe quitársela a la hora de comer y provoca irritaciones y escoraciones en la piel de la cara. Prácticamente no se usa en el niño. La concentración de oxígeno que se alcanza en el alveolo es del 90%.

c) Sonda nasal. Es la forma más común de administrar oxígeno. Se coloca una sonda de hule introduciendo la punta hasta la nasofaringe o unos ganchos especialmente diseñados que se fijan en la frente o rodeando el occipital. El oxígeno se administra a razón de 4 litros por minuto lo cual proporciona una concentración en el alveo-

lo del 60 al 80%. Es la forma más frecuente de administrar el gas pues el enfermo puede moverse libremente.

d) Hiperbaroxia. La administración de oxígeno hiperbárico en la insuficiencia respiratoria aguda es de utilidad, pues la presión con que el gas se difunde a través de la membrana alveolo-capilar se puede elevar hasta tres atmósferas lo cual aumenta notablemente la concentración en el plasma y permite mantener una adecuada saturación de oxígeno en los tejidos. La hiperbaroxia encuentra indicación específica y es de gran utilidad en la intoxicación con monóxido de carbono en donde la vida del enfermo depende del aumento rápido de la presión de oxígeno en los tejidos (*Smith y Col., 1962*). Se introducirá al enfermo en la cámara especial y se irá aumentando progresivamente la presión hasta alcanzar la óptima. La descompresión también se hará paulatinamente; todavía en el momento actual no es frecuente su utilización en la terapéutica de las enfermedades respiratorias.

6o. Tratamiento con los respiradores mecánicos. Los respiradores mecánicos van a suplir total o parcialmente la función ventilatoria del enfermo. Los hay internos, que se conectan formando un circuito cerrado con el aparato respiratorio del enfermo ya sea por traqueotomía o intubación y externos que al introducirse en ellos el tórax del paciente provocan su distensión inspiratoria. En la insuficiencia respiratoria aguda se usan mucho más los ventiladores internos que son de presión positiva inspiratoria y negativa espiratoria o solamente de presión positiva inspiratoria. Se empleará el respirador mecánico cuando la función ventilatoria esté comprometida y el paciente retenga bióxido de carbono, cuando se requiera practicar una estabilización neumática interna con hiperpresión como en la fractura costal múltiple o cuando se haga necesario administrar oxígeno a mayor presión que la atmosférica.

El respirador interno se usa más frecuentemente con traqueotomía y cánula de *Rush* con globo inflable para que no escape el aire a través de las paredes de la tráquea. Debe emplearse a presión positiva inspiratoria de 20 cm. de agua y a presión negativa espiratoria de 10 cm. de agua con frecuencia respiratoria de 16 por minuto. No es conveniente usar presión negativa espiratoria en el enfermo enfisematoso con obstrucción bronquial por la debilidad de las paredes de los pequeños bronquios que se colapsan en la espiración y el enfermo cada vez retiene más aire en los alveolos por un mecanismo de válvula aumentando

el trastorno ventilatorio. En estos casos sólo debe usarse presión positiva y la espiración se deja a la relajación natural del tórax del enfermo. En los sujetos jóvenes sin alteración espiratoria si puede emplearse presión negativa espiratoria. Con el respirador se administra una mezcla del 40% de oxígeno con aire que es suficiente para lograr una saturación sanguínea de más de 90% si no existe otra causa de hipoxemia. La mayor utilidad del respirador mecánico es quizá el desprendimiento del bióxido de carbono aumentando la amplitud de los movimientos respiratorios. La ventilación mecánica debe aplicarse en un tracto respiratorio limpio de secreciones para lo cual se llevan a cabo las aspiraciones traqueo-bronquiales que sean necesarias. Se corroborará la ventilación alveolar correcta auscultando el tórax del enfermo que muestra un ruido respiratorio de intensidad y duración normales.

7o. Uso de medicamentos. El empleo de fármacos en la insuficiencia respiratoria aguda es de utilidad limitada y debe asociarse siempre con las medidas que aseguran vías aéreas permeables y ventilación alveolar adecuada.

a) Estimulantes respiratorios. Aún cuando algunos autores (*Bates y Christie, 1964*) han encontrado de utilidad el empleo de la niquetamida en la insuficiencia respiratoria severa debe considerarse que a dosis adecuadas se acompaña con gran frecuencia de efectos colaterales indeseables.

La diclorfenamina reduce la presión del bióxido de carbono arterial y mejora ligeramente la saturación de oxígeno.

La dietilamina del ácido vainillínico es particularmente útil en la intoxicación por barbitúricos y algunas ocasiones disminuye el riesgo de la hipercapnia durante la administración de oxígeno.

En dosis elevadas los estimulantes respiratorios provocan convulsiones y aún en dosis moderadas aumentan la actividad muscular estimulando el consumo de oxígeno y la producción de bióxido de carbono, lo cual exige un aumento en la ventilación por minuto.

b) Sustancias "buffer" y bicarbonatos. Gran parte de las manifestaciones de la insuficiencia respiratoria aguda se debe a la producción excesiva de hidrogeniones, es decir, al estado de acidosis. El paro cardíaco y la insuficiencia respiratoria aguda con participación cardiovascular rápidamente producen acidosis metabólica. La substan-

cia "buffer" más efectiva para neturalizar tanto la acidosis metabólica como respiratoria es el "tris". Sin embargo causa depresión ventilatoria por lo que se usará hasta que están aseguradas la vía aérea permeable y la correcta ventilación alveolar.

El bicarbonato de sodio se usa para corregir la acidosis láctica que puede complicar a la insuficiencia respiratoria, es mayor su utilidad que la del citrato y se usa tanto en la acidosis metabólica como respiratoria.

c) Con gran frecuencia es necesario en el paciente con insuficiencia respiratoria aguda especialmente cuando es la exacerbación de un estado crónico la administración de diuréticos, tonicardíacos y anti-bióticos pues un estado infeccioso a menudo precipita el cuadro respiratorio el cual repercute sobre la esfera cardiovascular.

INSUFICIENCIA RESPIRATORIA AGUDA

TRATAMIENTO

RESUMEN

- 1o. Vías aéreas permeables.
 - a) Aspiración.
 - b) Broncoscopía.
 - c) Intubación.
 - d) Cricotirotomía.
 - e) Traqueotomía.
- 2o. Pulmón expandido.
 - a) Punción torácica.
 - b) Sonda en pleura.
- 3o. Pared torácica estable.
 - a) Tratamiento del neumotórax abierto.
 - b) Fijación de la parrilla costal.
 - c) Reducción de hernia diafragmática.
- 4o. Territorio vascular permeable.
 - a) Embolectomía.
 - b) Tromboendarterectomía.

- 5o. Oxigenoterapia.
 - a) Tienda.
 - b) Mascarilla.
 - c) Sonda nasal.
 - d) Hiperbaroxia.
- 6o. Tratamiento con los respiradores mecánicos.
- 7o. Uso de medicamentos.
 - a) Estimulantes respiratorios (niquetamida, diclorfenamina, dietilamida del ácido vainillínico).
 - b) Sustancias "buffer" y bicarbonatos.
 - c) Diuréticos, tonicardíacos y antibióticos.

REFERENCIAS

1. Alegría, G. P.: *Traumatología del tórax*. Prens. Med. Mex. Ed. 1962.
2. Avery, E. E., Morch, E. T. y Benzoni, D. W.: *J. Thor. Surg.* 32: 291, 1956.
3. Bates and Christie,: *Respiratory function in disease*. W. B. Saunders Co. Philadelphia and London, 1964.
4. Beall, A. C. and Cooley, D. A.: *Am. J. Cardiol.*, 16: 828, 1965.
5. Harrington, S. W.: *Surg Gynec. Obstet.*, 86: 735, 1954.
6. Hudson, T. R., Mc Elvenny, T. R. y Head, J. R.: *J.A.M.A.*, 156: 8, 1954.
7. Nicholas, T. H. and Rumer, G. F.: *J.A.M.A.*, 174: 1930, 1960.
8. Pacheco, C. R., Cantú, E., Cortés, F.: *Gac. Med. Mex.*, 88: 639, 1958.
9. Proctor, D. F. and Safar, P.: *Management of airway obstruction*. En Safar, P.: *Respiratory therapy*. F. A. Davis Company. 1965.
10. Quijano, P. F. Sánchez, T. G. Salazar, D. E., Baz, I. R. y Estrada, M. C.: *Arch. Inst. Nal. Card.*, XXXVI: 322, 1966.
11. Shefts, L. M.: *The initial management, of thoracic and thoracoabdominal trauma*. Ch. C. Thomas Publisher, 1956.
12. Smith, G., Ledingham, I. M., Sharp, G. R., Norman, J. N. and Bates, E. H.: 1: 816, 1962.

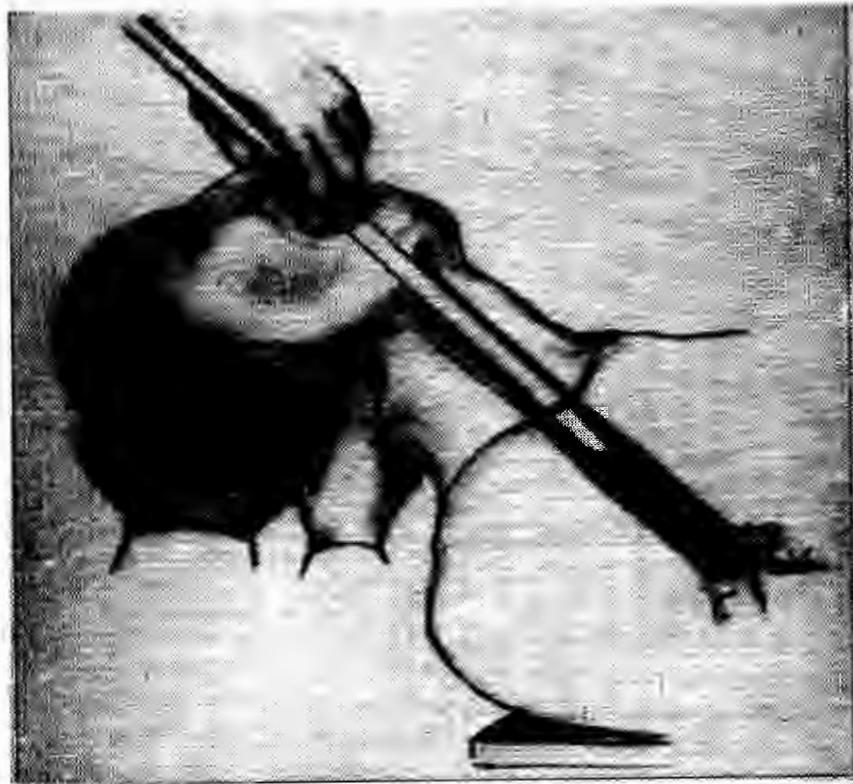


Fig. 1. Broncoscopía con el broncoscopio de visión directa.

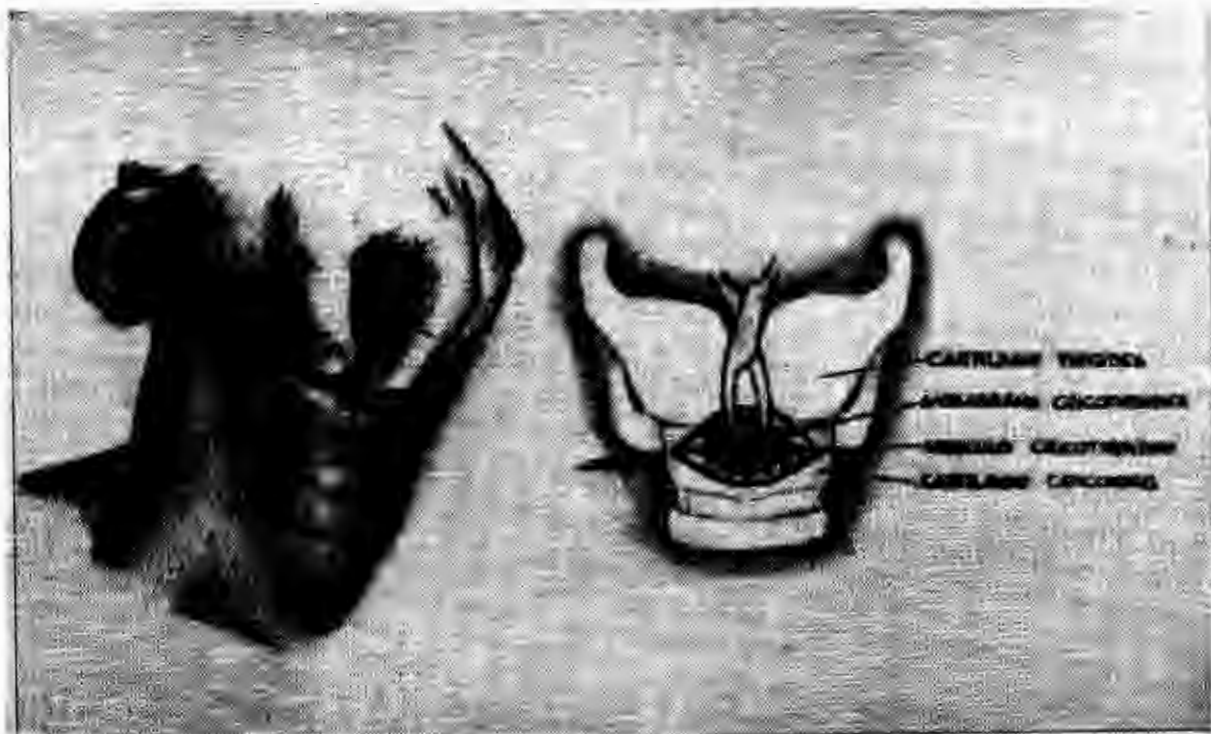

Fig. 2. Cricotirotomía. Izquierda: palpación de la unión cricotiroides. Derecha: incisión transversal y apertura de la membrana cricotiroides.

Fig. 3. Tracción costal en contusión profunda de tórax.

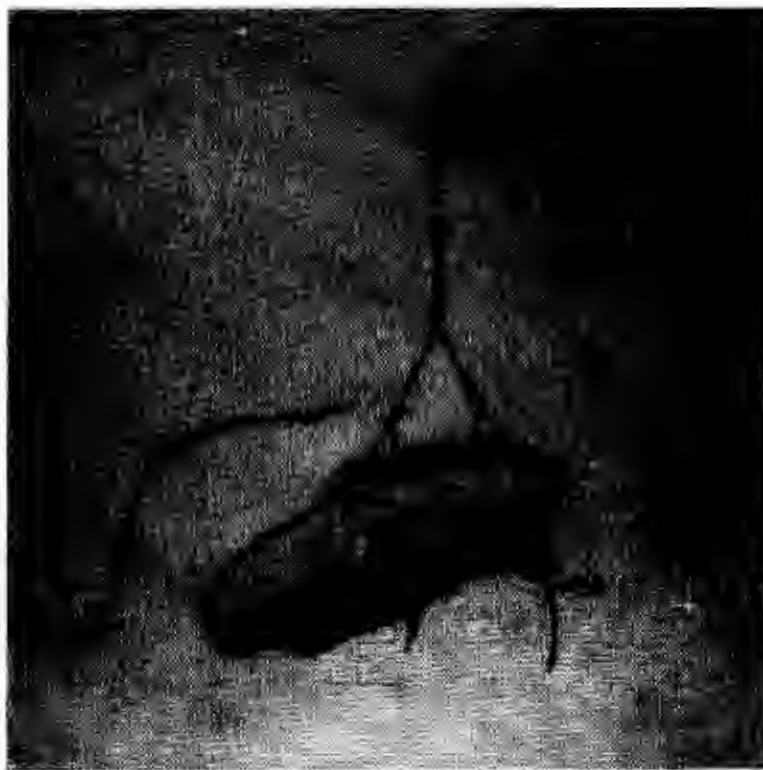

Fig. 4. Reducción de hernia diafragmática traumática por toracotomía.

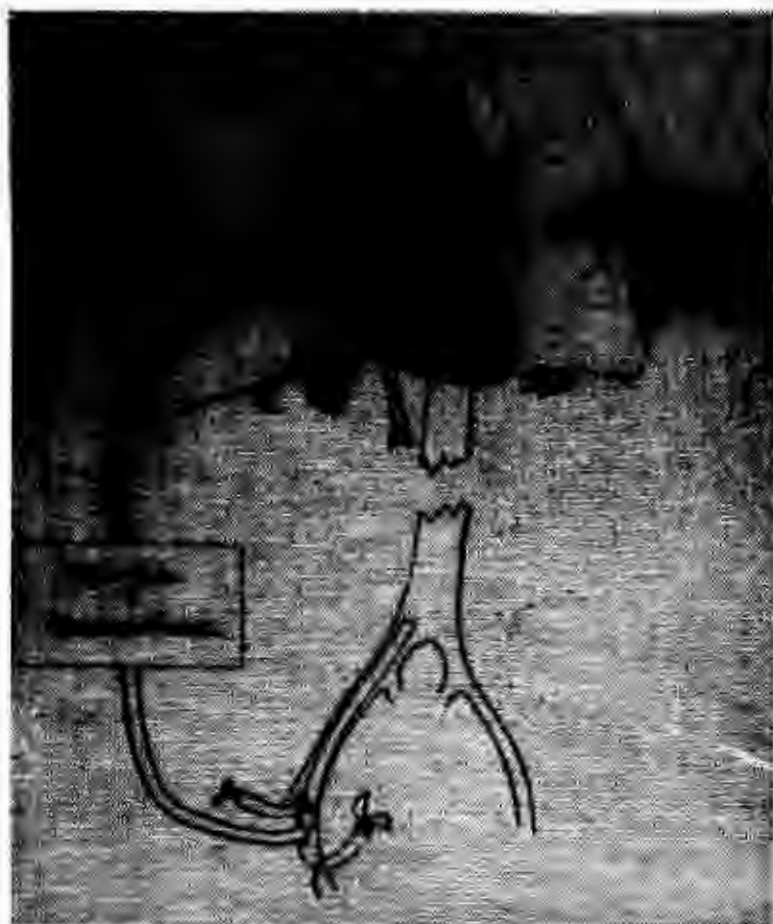

Fig. 5. Embolectomia con circulación extracorpórea, aspiración de embolos y expresión del parenquima pulmonar (Beall y Cooley, 1965).